

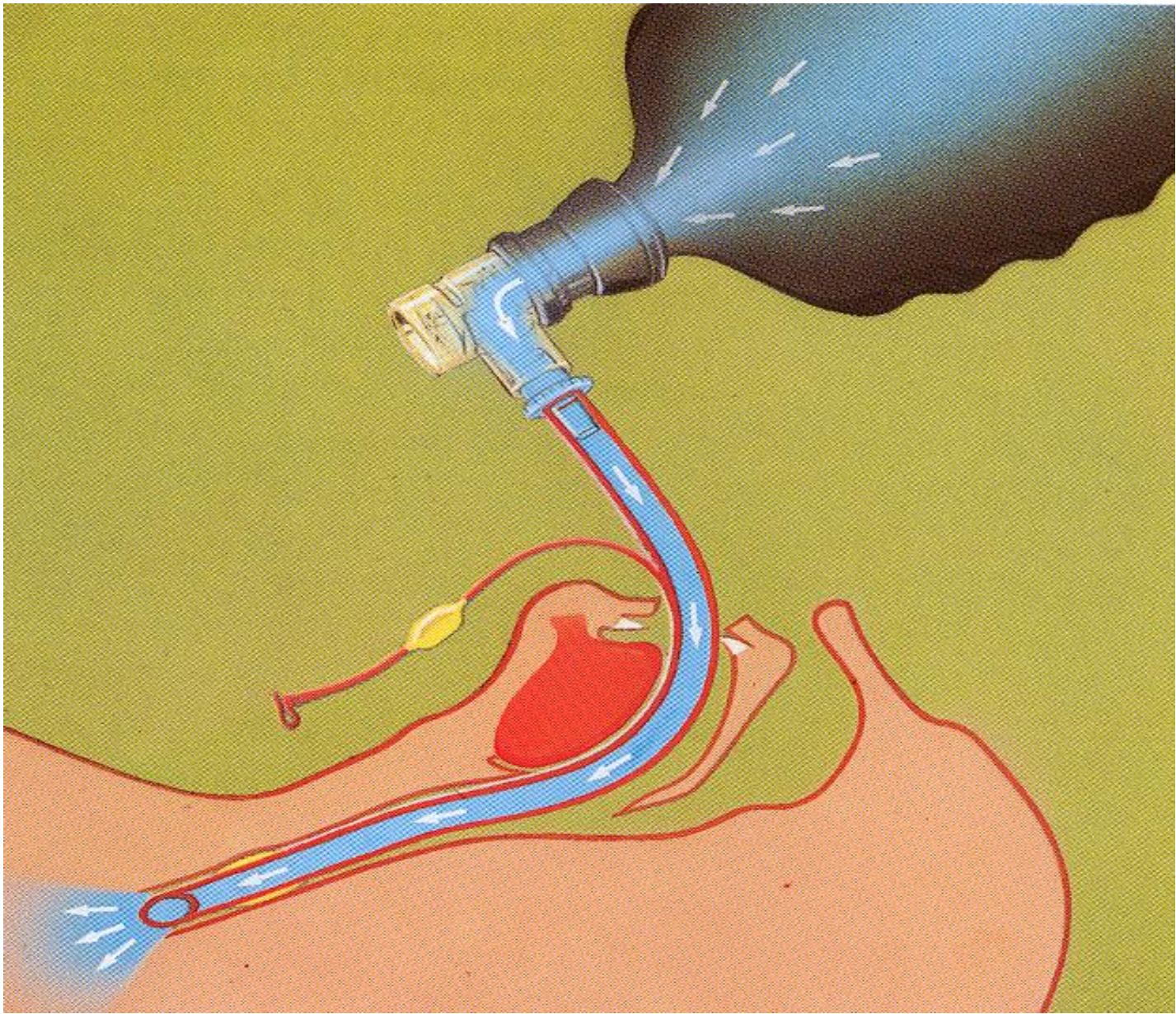


Opća bolnica "Prim.dr Abdulah Nakaš"
Odjeljenje za urgentnu medicinu

Kontinuirana edukacija

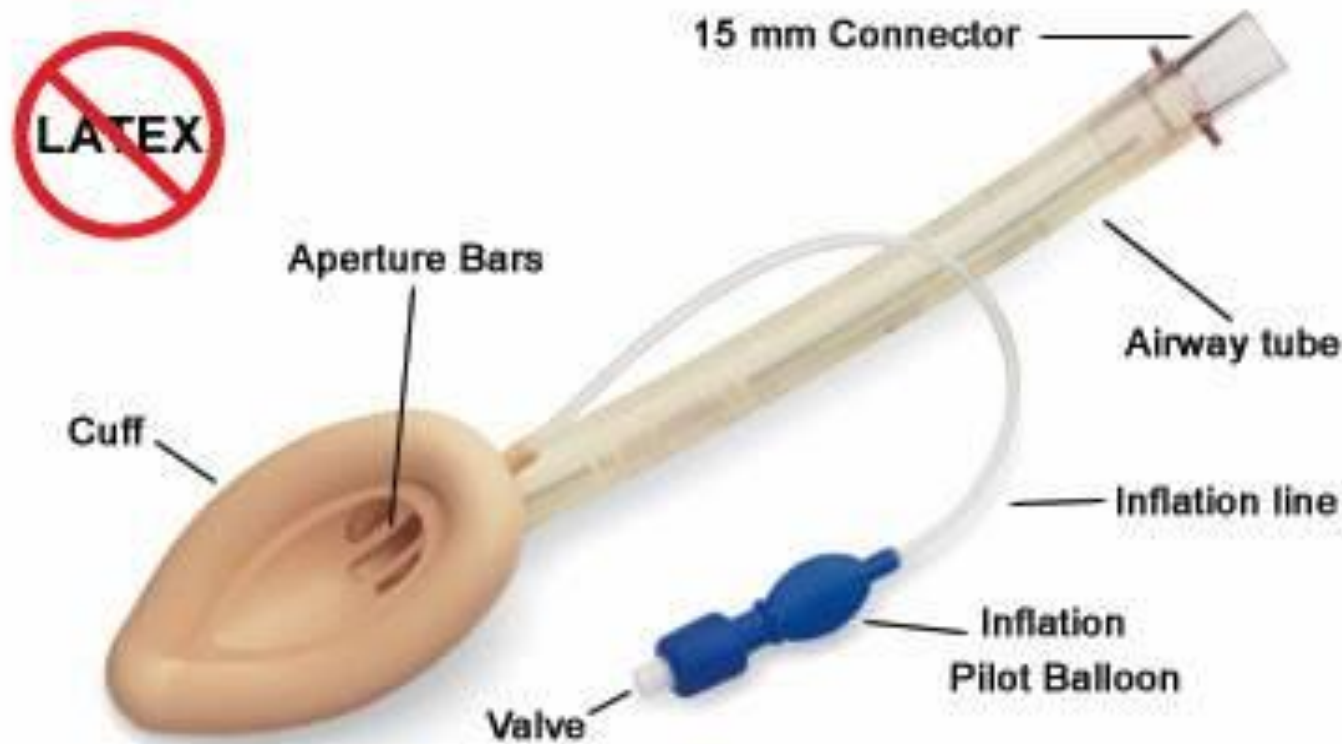
Intubacija

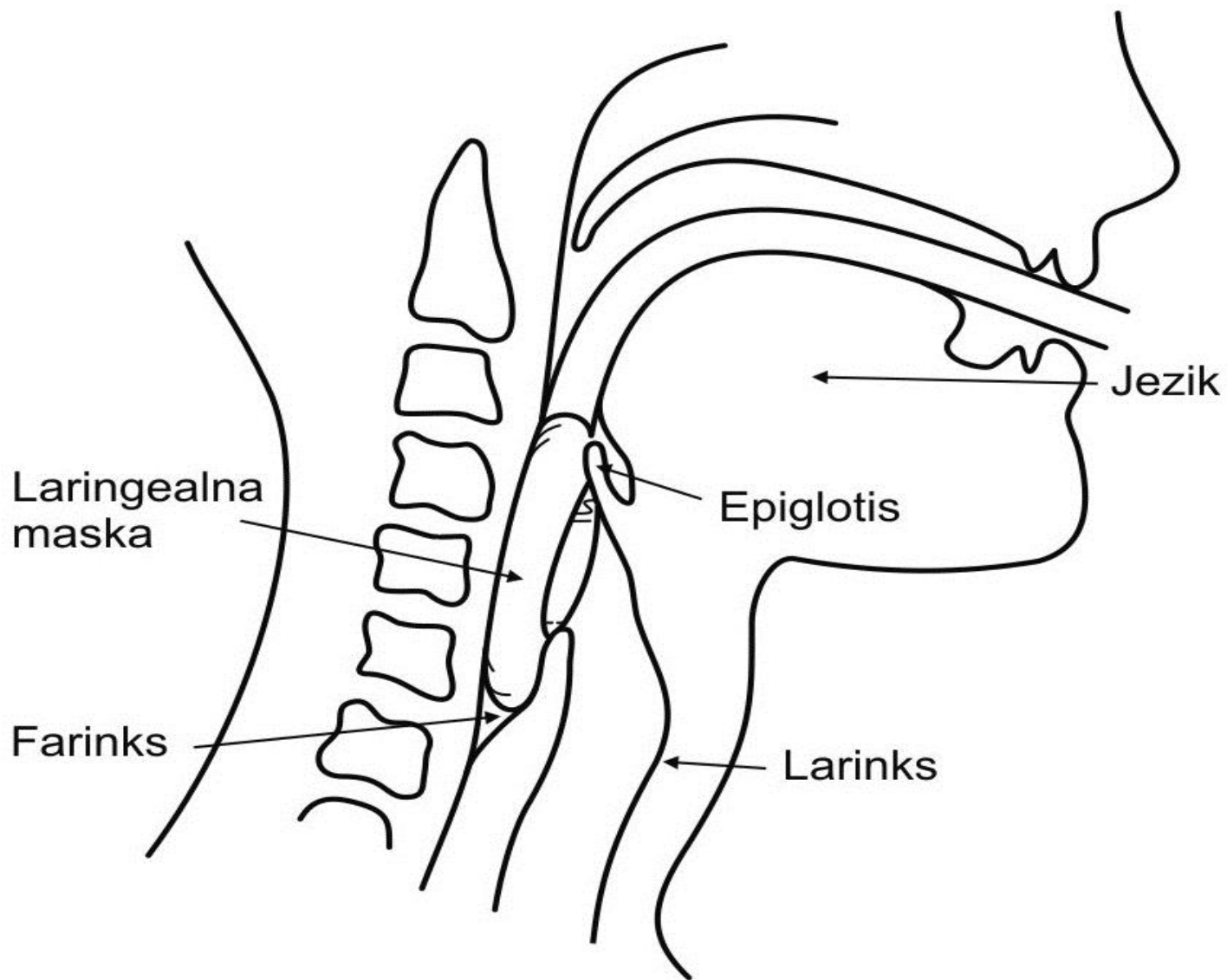
Prim. mr.sci.med.dr. **Vesna Čengiđ**, anesteziolog i reanimator



Supraglotičko sredstvo za obezbjeđenje dišnog puta

Laringealna maska





- Šezdesetih godina prošlog vijeka intubacija se uvodi u kliničku praksu i još uvijek se smatra „zlatnim standardom“ obezbjeđenja dišnog puta.
- Izvodi se uz pomoć laringoskopa, direktnom laringoskopijom.
- Zahtijeva posebnu manuelnu vještinu, ozbiljnu edukaciju, ingerencija je ljekara - anesteziologa, specijalista urgentne medicine i intenzivista.

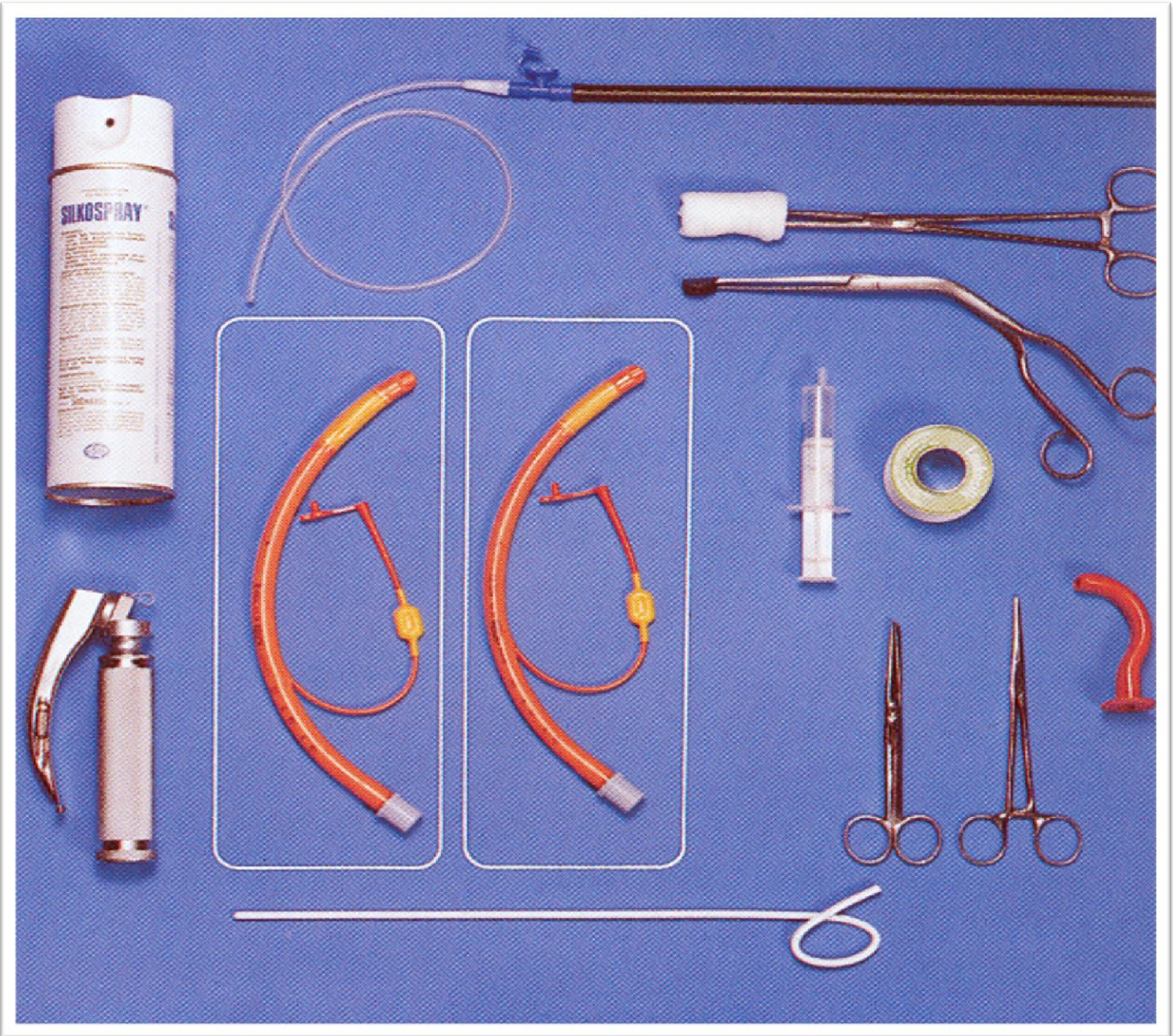
- Intubacija nije bez neželjenih efekata, kad je i rutinska ipak je agresivan postupak i može izazvati promjene i oštećenja dišnog puta, što može biti važan uzrok laringofaringealnog morbiditeta.
- Kvalitet intubacije, odnosno laringoskopije, direktno utiče na ovaj morbiditet, a kvalitet uslova za intubaciju direktno zavisi od nivoa mišićne relaksacije i dubine anestezije.
- U urgentnim situacijama (cardiac arrest) ovi uslovi su drugačiji, pacijent vitalno ugrožen, najčešće bez svijesti i relaksiran (uslovi za laringoskopiju najčešće lakši)

- Tubus plasiran u traheju obezbjeđuje dišni put od usta i do traheje (donji respiratorni trakt), omogućavajući sigurnu i laku ventilaciju, čak i kada je pacijent na boku ili na trbuhu.
- Intubacija se može izvesti i kroz nos, nazotrahealno. (Izvodi se za potrebe mehaničke ventilacije kraćeg trajanja na odjelima intenzivne njege ili za potrebe opće anestezije u posebnim i indikacijama - tehnički zahtjevnija, sporije se izvodi, samo u spec. situacijama.)

- Orotrahealna intubacija se izvodi u urgentnim slučajevima cardiac arresta u algoritmu CPR-a, kod postojeće ili prijetee apnoe (respiratorne insuficijencije), za potrebe opće anestezije i za potrebe mehaničke ventilacije na odjelima intenzivne njege i terapije (npr. kod politraumatizovanih pacijenata, kod ARDS-a, prolongirane mehaničke ventilacije postoperativno, neuroloških bolesti, infektivnih bolesti-H1N1).

Pribor za intubaciju

- Laringoskop - Macintosh (špatule u više veličina)
- Endotrahealni tubus (jedan veličine koja je procijenjena kao odgovarajuća i još dva, jedan manji i jedan veći).
- Za odrasle se obično koriste: 7 i 7,5 za žene; 8,0 i 8,5 za muškarce
- Šprica od 10 ml, za napuhavanje kafa tubusa
- Guedel airway
- Zavoj ili flaster za fiksiranje tubusa
- Magill-ova kliješta i stylet – uvođač (u slučaju poteškoća pri plasiranju tubusa)
- Oprema za aspiraciju - aspirator i kateter za aspiraciju
- Ambu balon



Provjera opreme

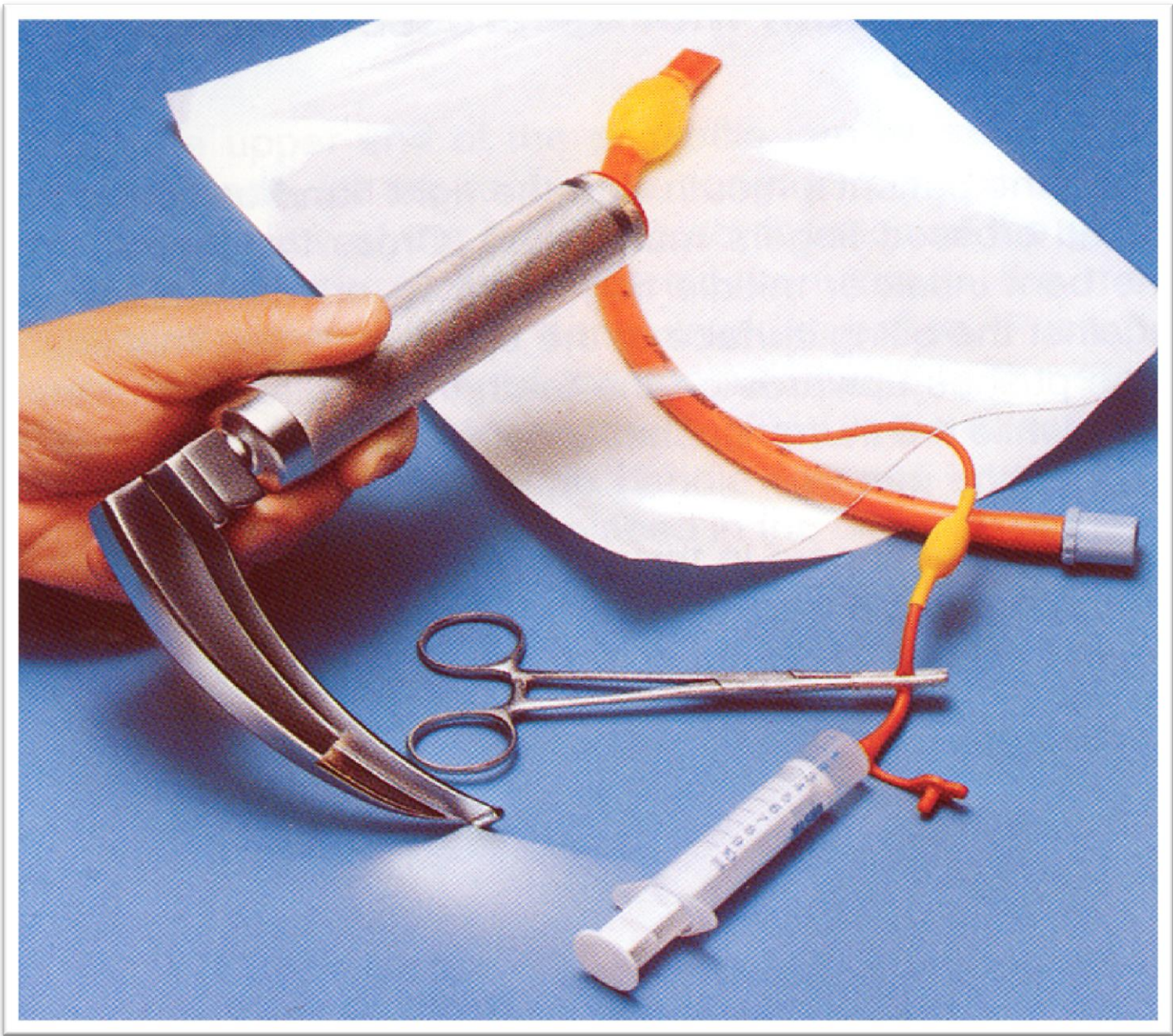
Endotrahealni tubus

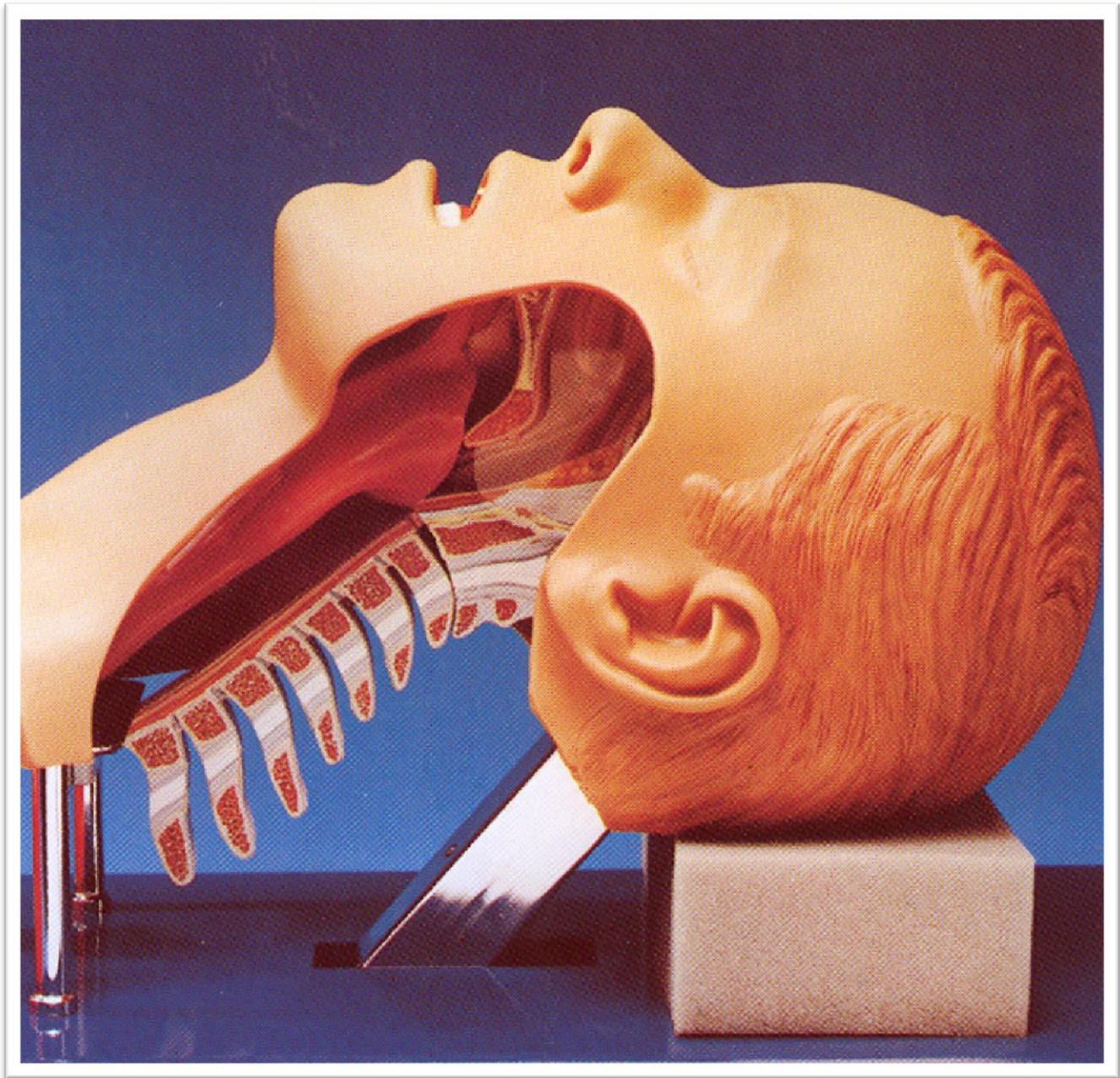
- Tubusi za jednokratnu upotrebu
- Provjeriti prolaznost tubusa uvlačenjem uvođača u tubus
- Provjera ispravnosti kafa (napuhavanjem kafa)

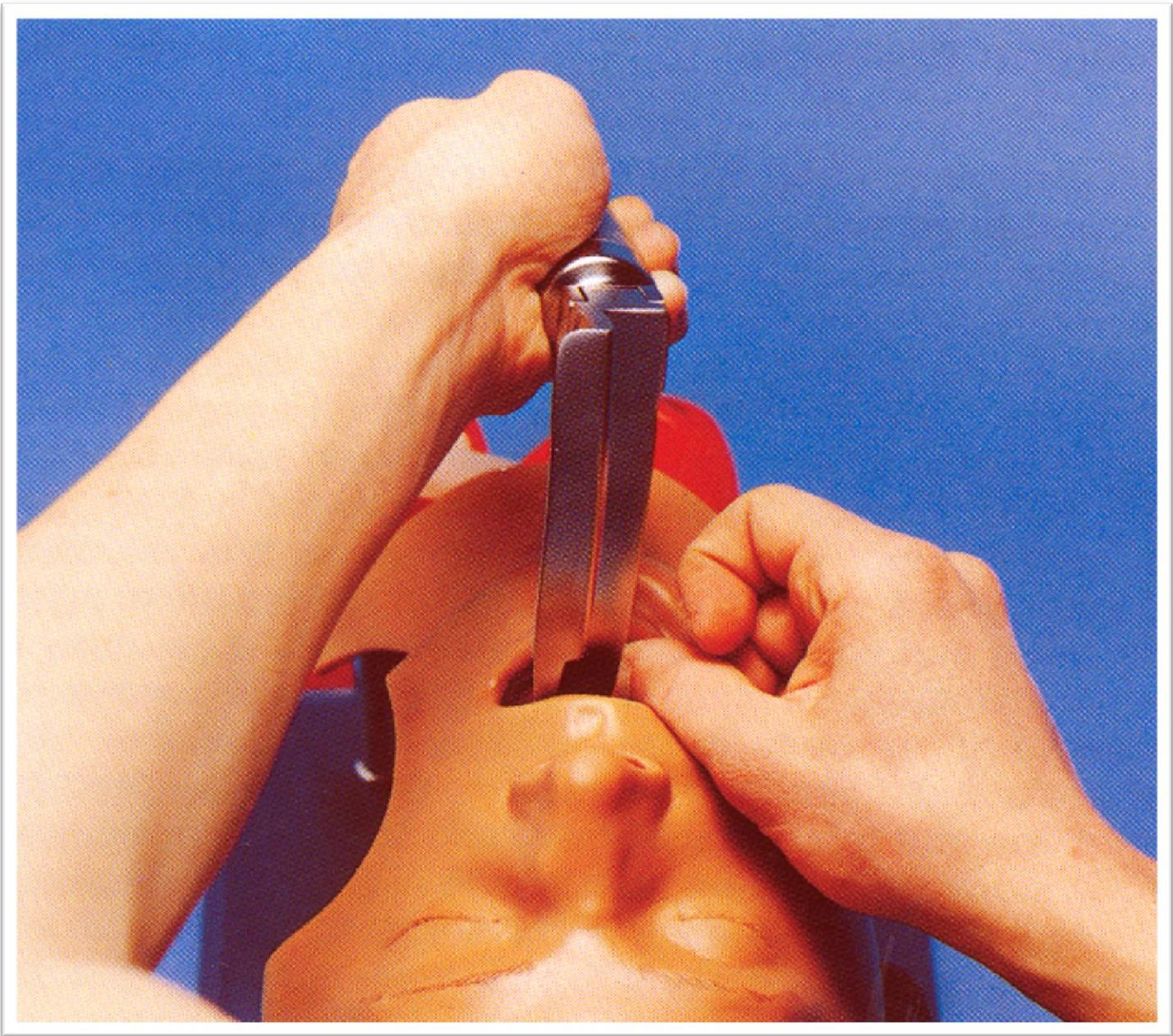
Laringoskop

- Provjeriti da li je svjetlo dovoljno jako (baterije!)
- Da li je spreman rezervni laringoskop
- Da li ima špatula raznih veličina

U novije vrijeme proizvode se laringoskopi za jednokratnu upotrebu, sa plastičnim špatulama.







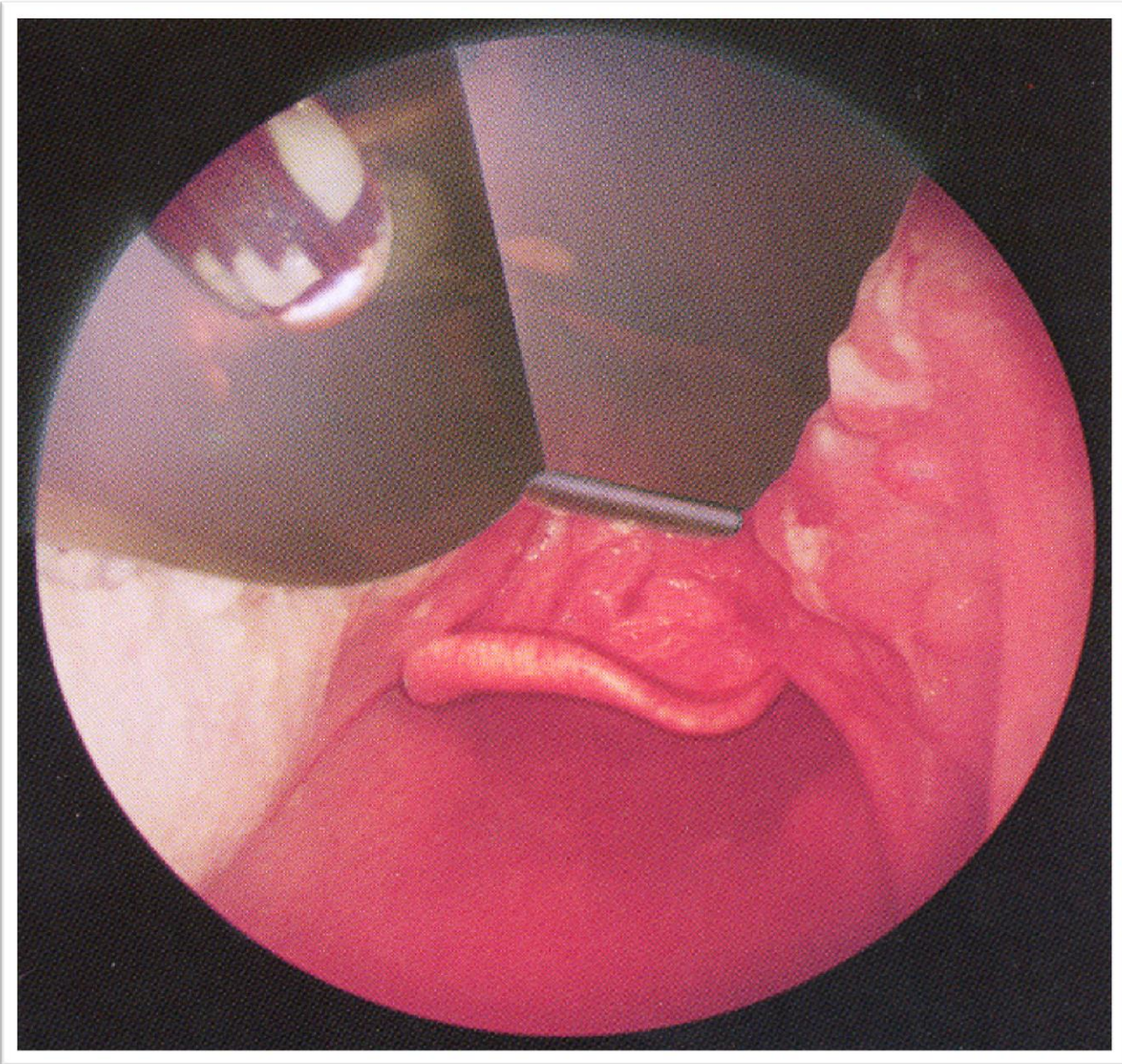
Uvođenje špatule laringoskopa u usta

- Držati laringoskop lijevom rukom (špatula je okrenuta prema dolje).
- Uvesti špatulu u desni ugao otvorenih usta i lagano pomijerati jezik prema lijevo (uslov bez koga se ne može!!)
- Pomijerati špatulu preko korijena jezika prema naprijed, u dubinu usta, prema epiglotisu, pod strogom kontrolom oka.

Lociranje epiglotisa

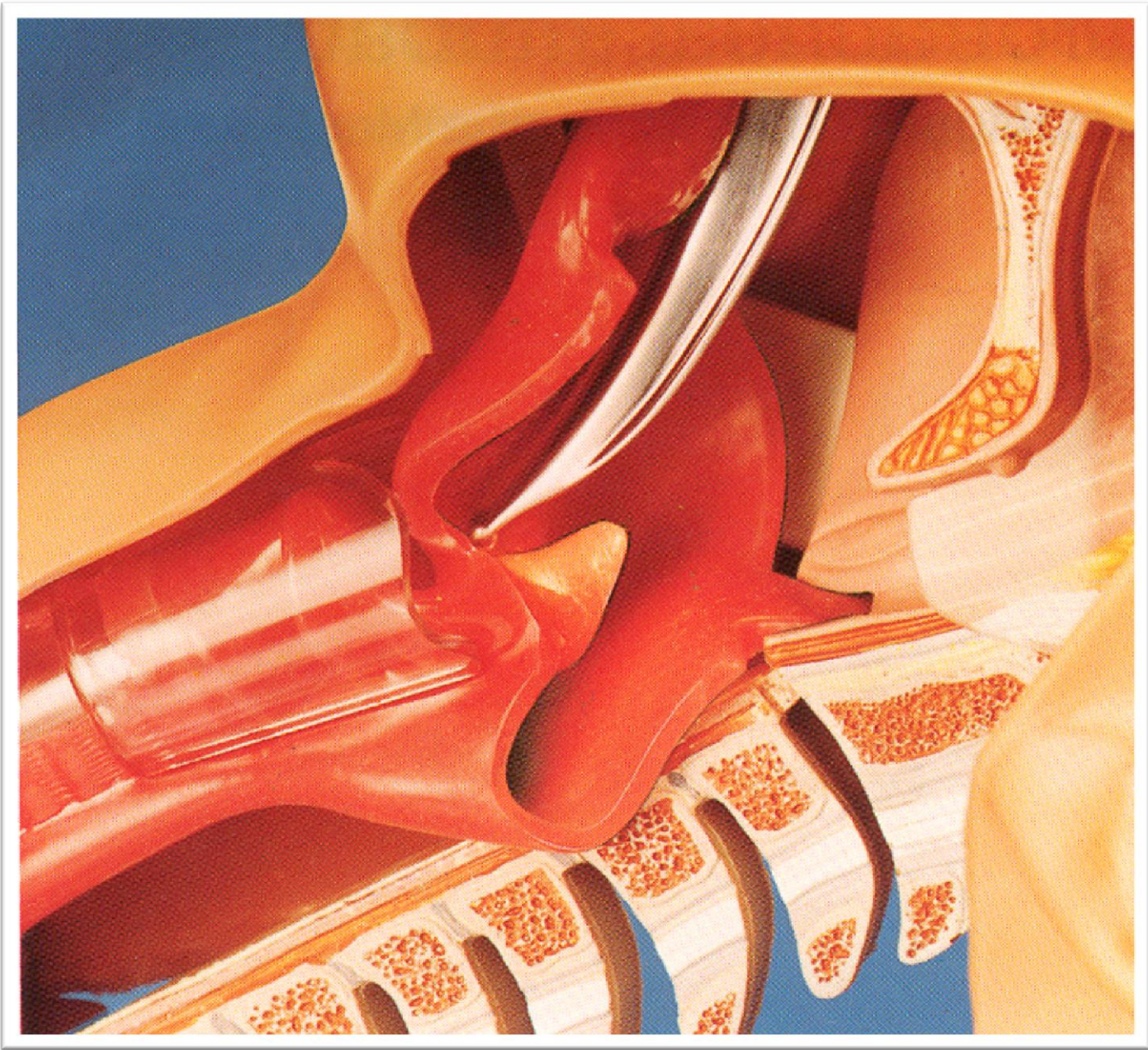
- Epiglotis se vizuelizira kad se špatula laringoskopa uvede dovoljno duboko u usta.
- Ako se epiglotis ne može vizuelizirati, uprkos činjenici da je u usta uvedena špatula cijelom dužinom, onda ste ili skliznuli sa srednje linije usta ili ste podigli epiglotis špatulom, špatula ispod epiglotisa (ovo se događa kad vrh špatule izgubi kontakt s jezikom).

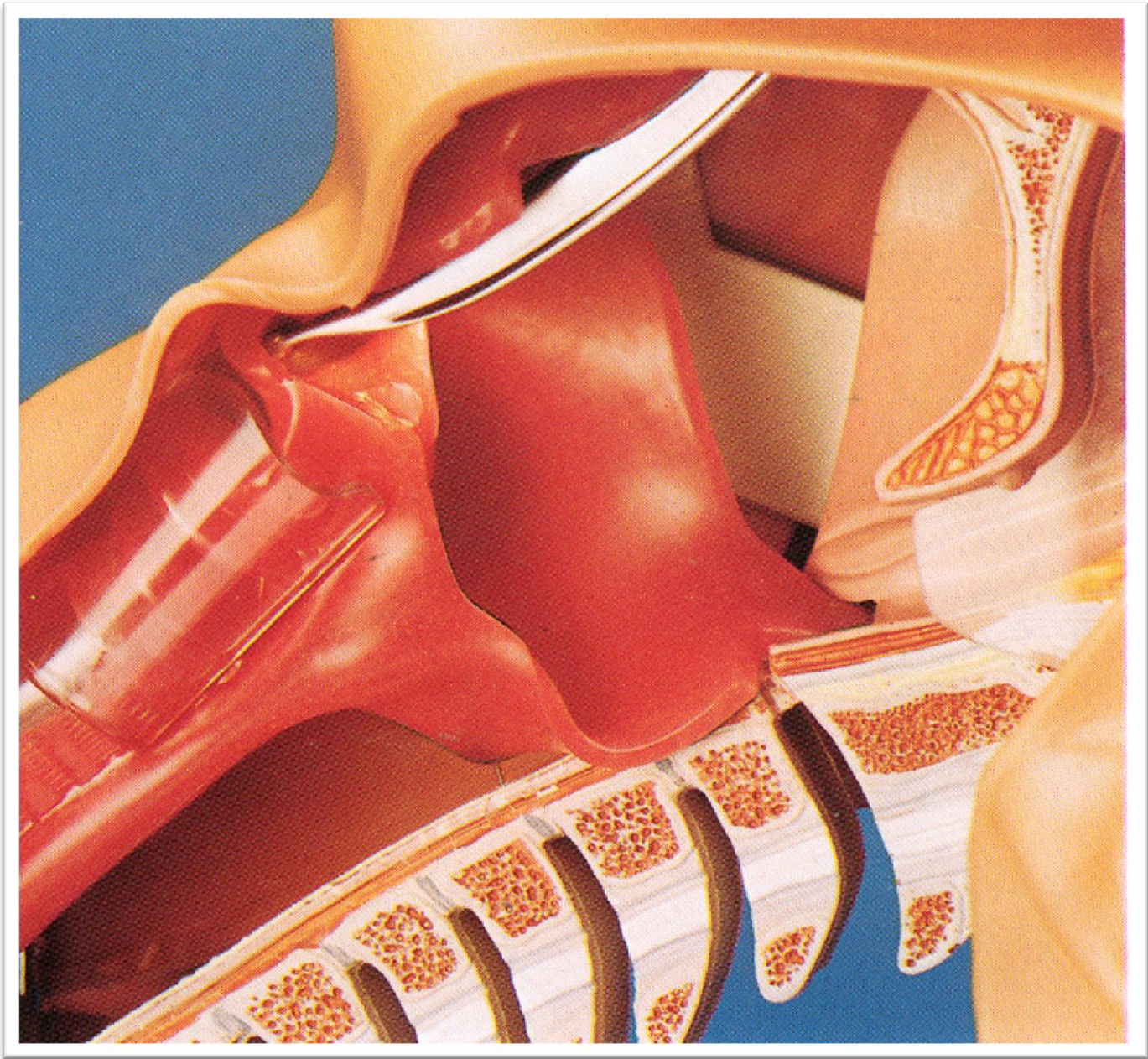
U oba slučaja, špatula se mora lagano izvući i ponovno pravilno usmjeriti, kao što je opisano na početku, tj. ponovo špatulu uvlačiti u dubinu usta, tražeći epiglotis.



Podizanje korijena jezika

- Kad se vizuelizira vrh epiglotisa, u liniji špatule laringoskopa, iznad epiglotisa, podiže se korijen jezika, da bi se vizuelizirao larinks.
- ***Povlačenje prema gore glosso-epiglotalnog frenuluma, najvažniji je i ključni postupak za uspješnu intubaciju.***
- Špatulom podići korijen jezika, održavajući isti položaj i pritisak ruke, podižući ga u pravcu osovine drške laringoskopa, prema gore - jezik i vilica se tako pomiču u pravcu vrha brade.
- Pažljivim povećanjem pritiska na vrh špatule, podiže se epiglotis prema gore, larinks i glasne žice se tada vizueliziraju.



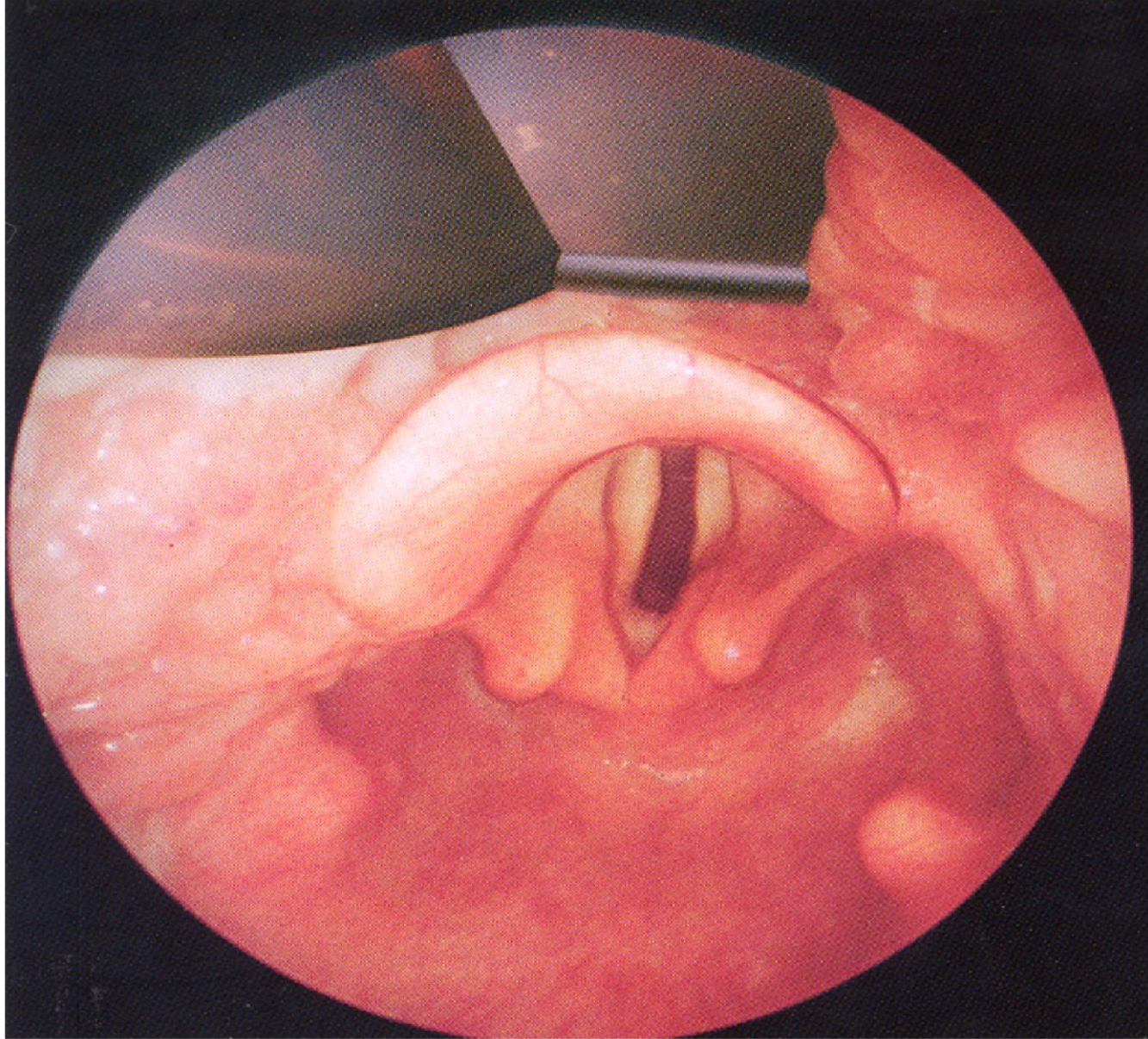


Podizanje epiglotisa

- Epiglotis se može podići zbog činjenice da je fiksiran samo jednim svojim krajem za dio između korjena jezika i larinksa. Na taj način se podizanjem ove regije istovremeno podiže i epiglotis.

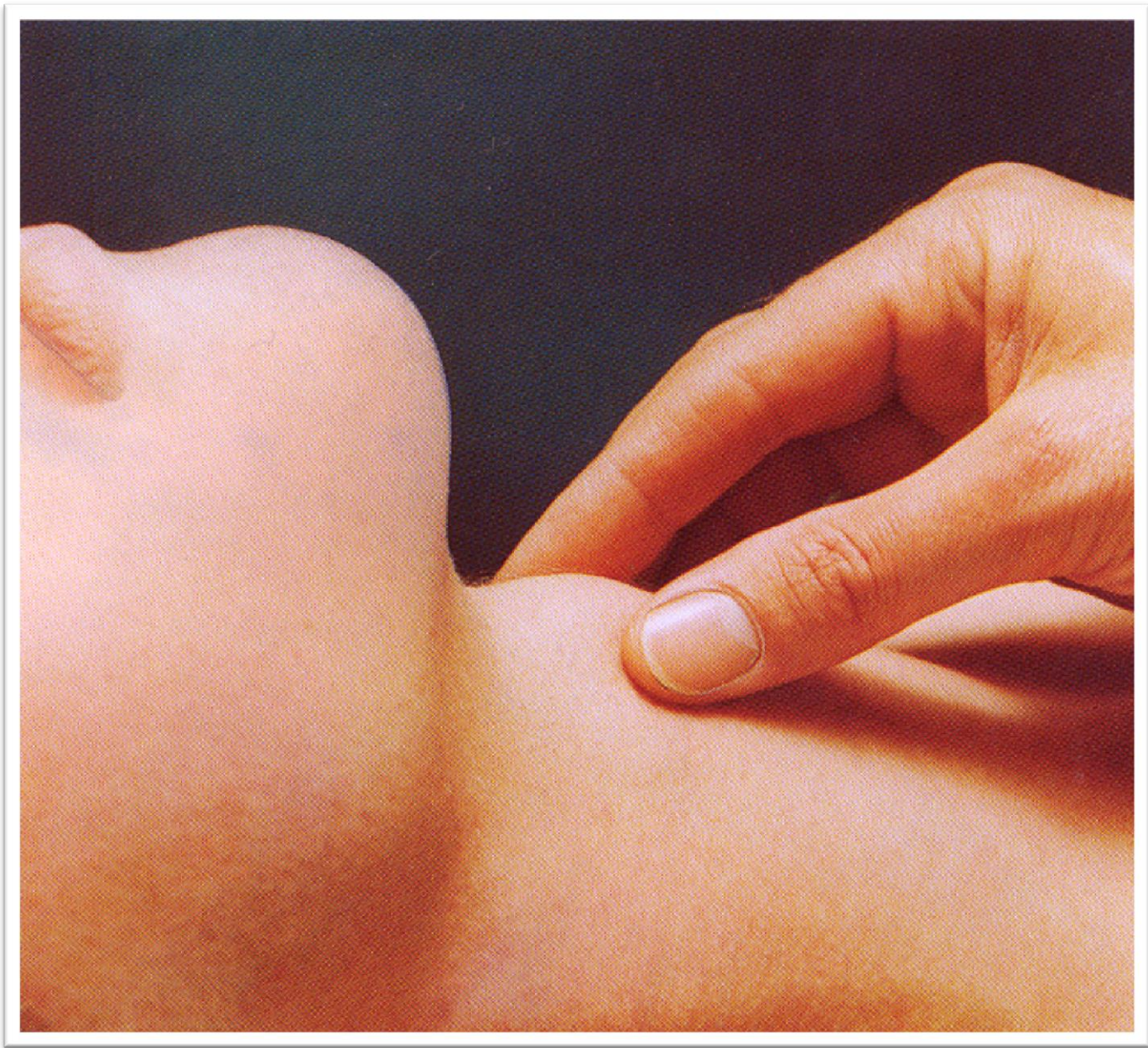Direktna vizuelizacija glotisa

- Kad je epiglotis podignut, ulaz u larinks, glotis, se tada u potpunosti prikaže u sredini vidnog polja (u tom momentu morate biti dosta blizu pacijentu da biste imali dobru vizuelizaciju!)
- U urgentnim situacijama, kad pacijent leži na stolu ili nosilima na podu, ljekar koji intubira mora biti spreman da klekne na koljena, ako je potrebno.



Vanjska manipulacija laringsa

- Ako je intubacija otežana, vizuelizacija glasnih žica se može olakšati tako što asistent vrši pritisak na tireoidnu hrskavicu larinksa, tim postupkom larinks se potiskuje prema dole, lijevo ili desno, prema potrebi - **često je ova manipulacija ključna za uspješnu intubaciju!**
- Ovaj manevar, također, može izvoditi onaj ko izvodi laringoskopiju (tehnički teže, ali pod kontrolom oka lakše je odrediti potreban vanjski pokret).

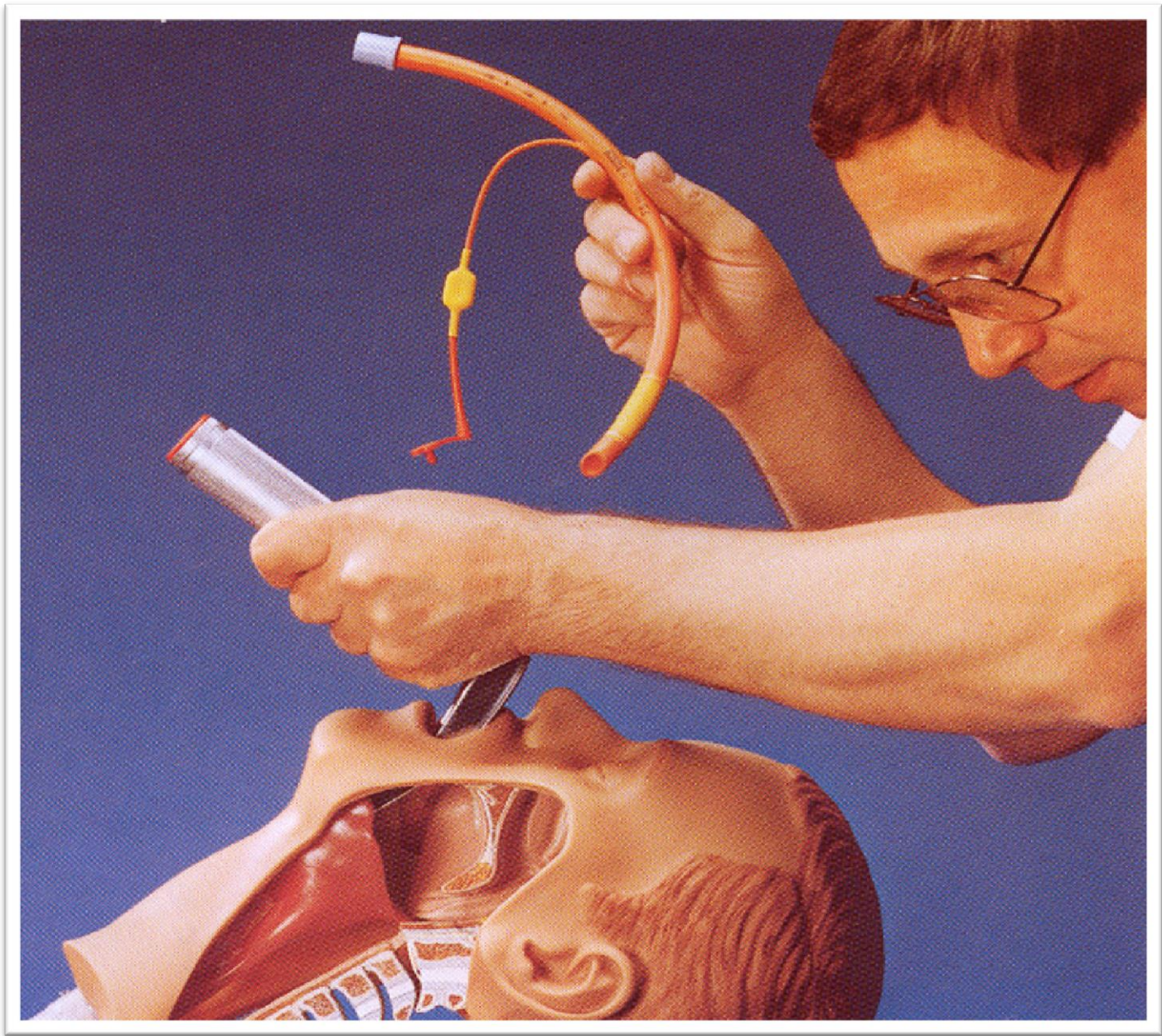


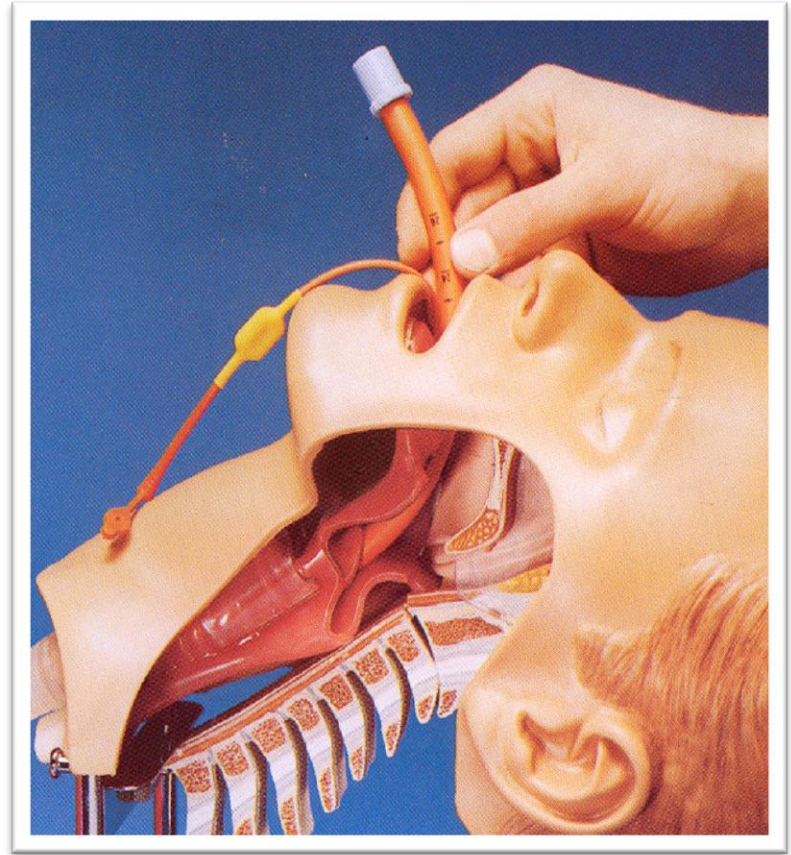
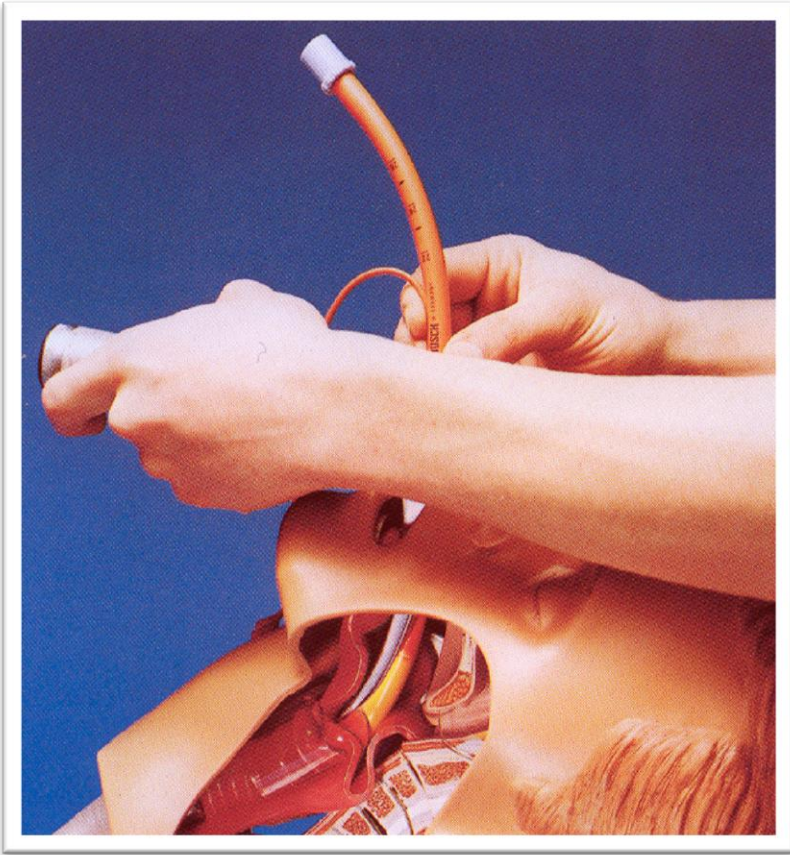
Pravilno držanje trahealnog tubusa

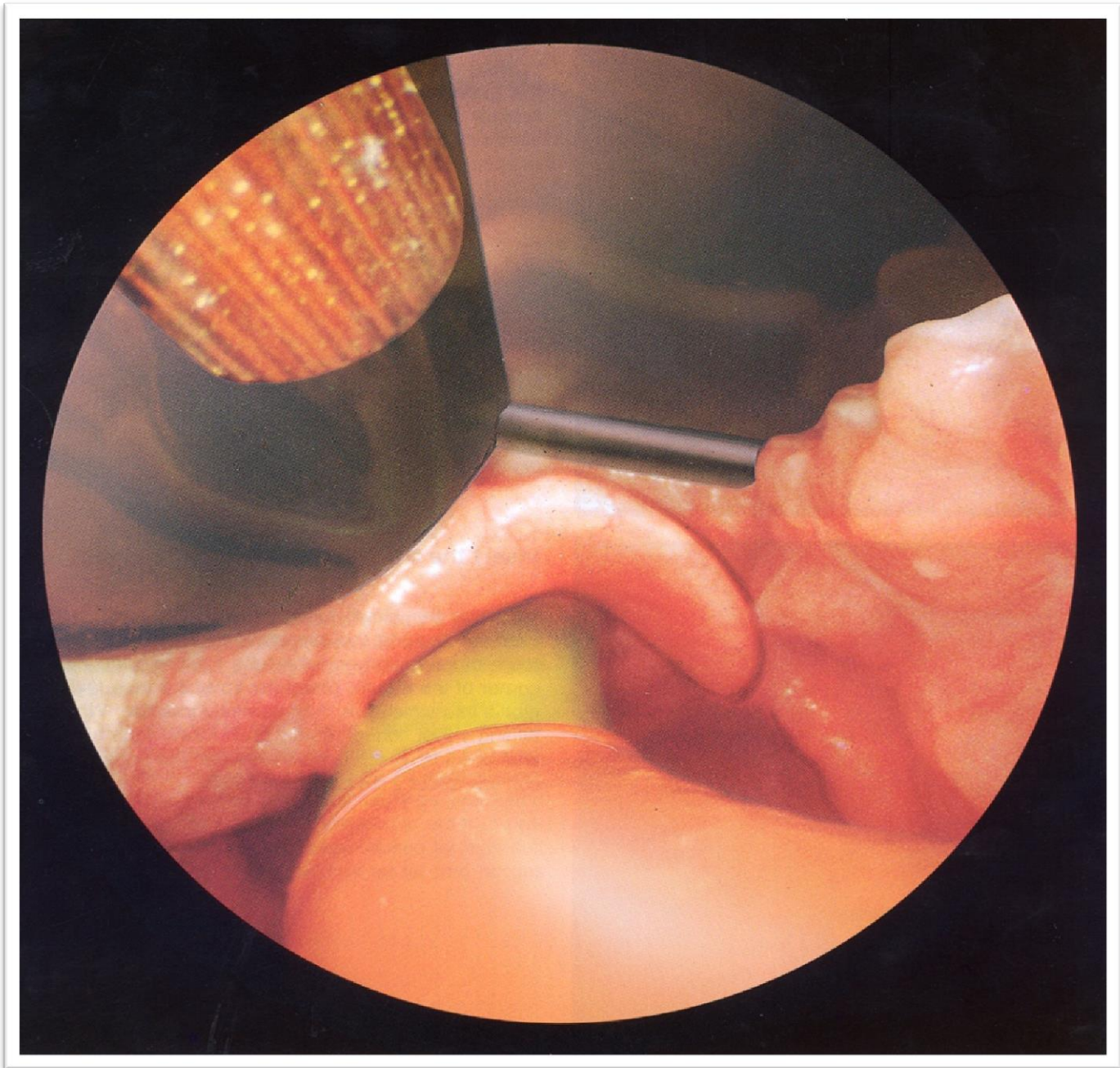
- Dok se lijevom rukom drži laringoskop, omogućavajući vizuelizaciju glotisa, tubus se uzme u desnu ruku, s konkavitom prema gore, slijedeći anatomske zakrivljenosti dišnog puta (najbolje je da tubus, ljekaru koji intubira, doda asistent).

Plasiranje trahealnog tubusa

- Uvođenje tubusa u pravcu zakrivljenosti luka dišnog puta, tj. puta intubacije i tubusa samog, izvodi se s desne strane usta, u desnom uglu usta.
- **Vrh tubusa ide direktno prema glotisu i pažljivo se plasira između glasnica, dok se kontinuirano održava vizuelna kontrola željenog, tj. postignutog vidnog polja!**
- Nježno se tubus gurne u traheju, u konačnu poziciju, ispod glotisa oko 2 cm.
- Pozicija tubusa se provjerava auskultacijom pluća.





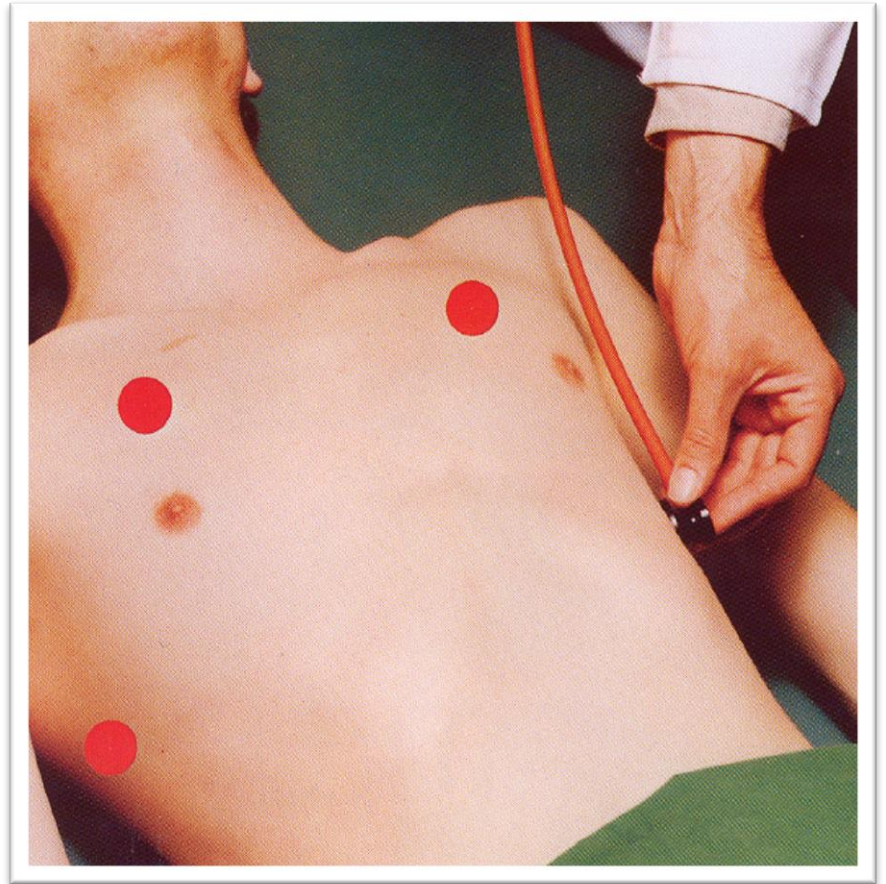
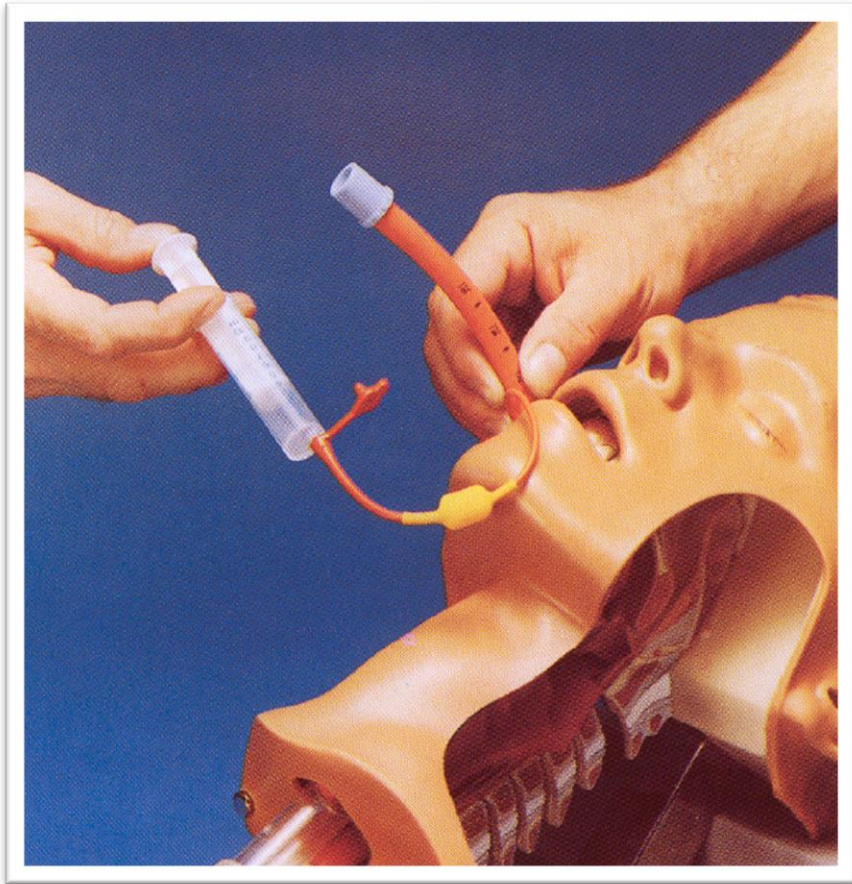


Obezbjeđenje trahealnog tubusa

- Kažiprstom i palcem desne ruke držati tubus fiksiran u desnom uglu usta i zatim pažljivo izvaditi špatulu laringoskopa lijevom rukom.

Inflacija kafa

- Napuhati kaf tubusa što je prije moguće kako bi se obezbijedila potpuna obturacija traheje i spriječio prolazak zraka pored tubusa iz usta (minimalno koliko je dovoljno).
- Odmah ventilirati pacijenta (tako se najbolje može procijentiti potrebna količina zraka u kafu neophodna za obturaciju traheje, tj. dok ne prestane prolazak zraka pored tubusa iz pluća).



Provjeravanje disajnih zvukova, tj. ispravne pozicije tubusa

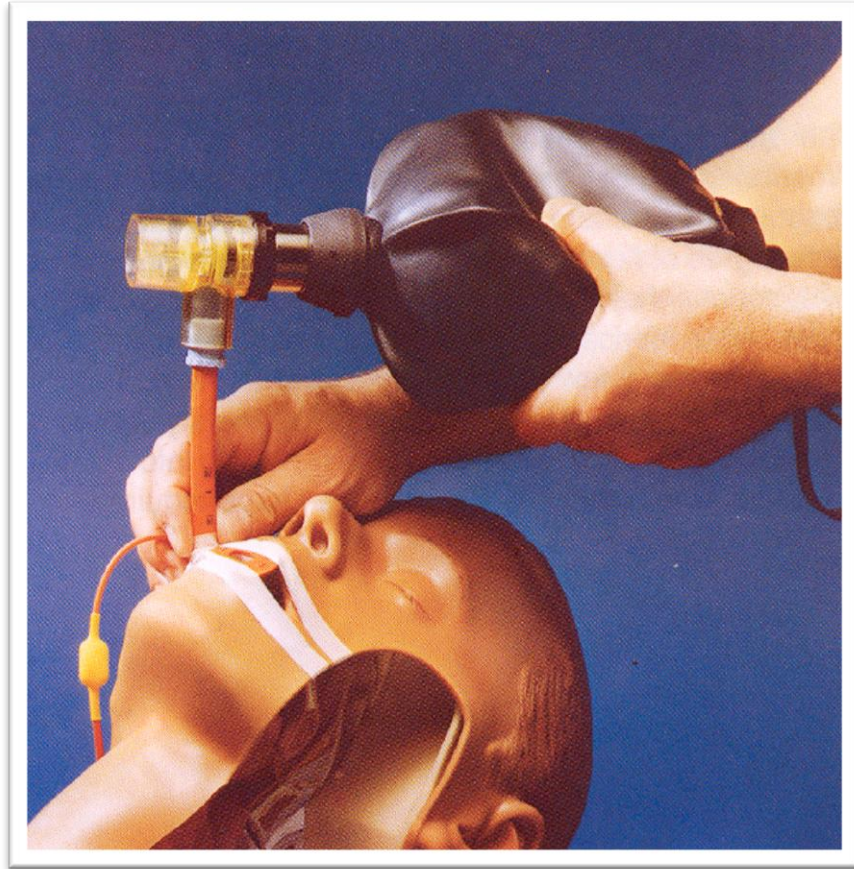
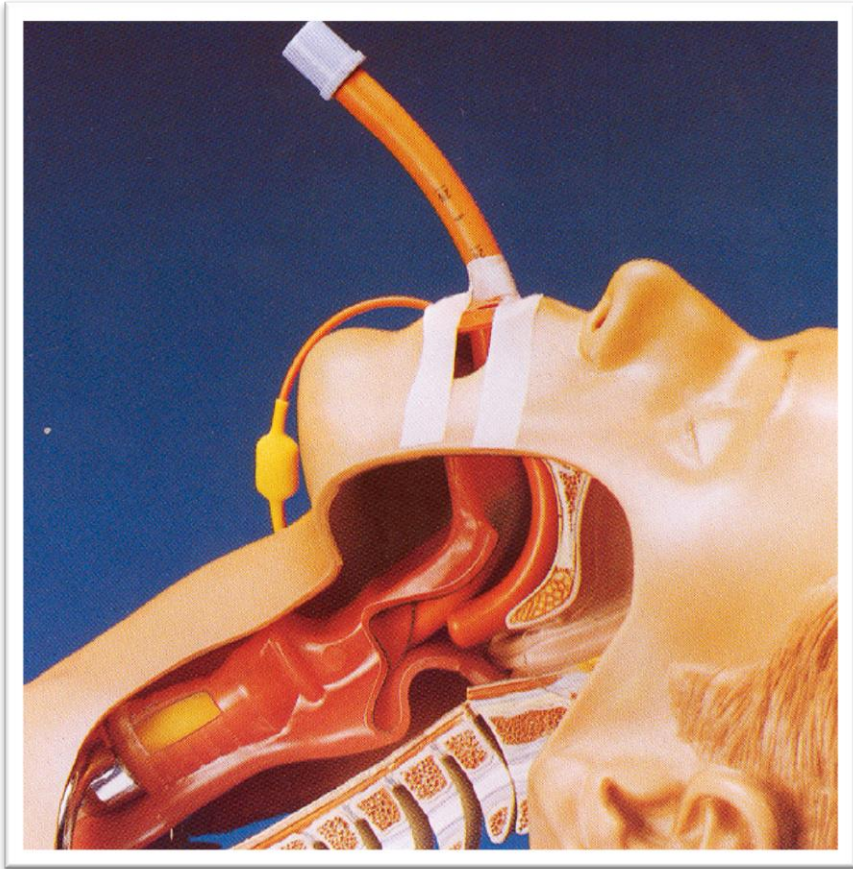- Auskultacija - disajni zvuk se sluša na obje strane pluća (moraju biti jednako čujan i jednakog karaktera na obje strane)
- Ako je trahealni tubus plasiran suviše duboko, disajni zvuk se čuje samo na jednoj strani (obično desnoj).
- Ako se disajni zvuk ne čuje, onda je vjerovatno greškom intubiran ezofagus (auskultacijom epigastrične regije se onda čuju zvukovi sinhroni sa ventilacijom, koji su uzrokovani napuhavanjem želuca).
- U određenim slučajevima, npr. kod emfizema pluća ili kada je pacijent veoma adipozan, disajni zvuk se vrlo teško može čuti, iako je pacijent pravilno intubiran.
(Važna opreznost kod odluke za vađenje tubusa i ponovnu intubaciju!)

Korekcija pozicije tubusa

- Ako je trahealni tubus postavljen suviše duboko, ispuhati kaf prije povlačenja tubusa unazad 1-2 cm, a zatim ga ponovo napuhati. Ponovno provjeriti disajni zvuk i korigovati poziciju tubusa dok ventilacija obje strane pluća ne bude jednaka.

Osiguravanje položaja tubusa

- Učvrstiti trahealni tubus flasterom na taj način da se pričvrsti za jedan obraz, zatim omota oko tubusa i pričvrsti za drugi obraz. Slično se može upotrijebiti i zavoj.



Manuelna ventilacija

- Relativno je lako ventilirati intubiranog pacijenta, dišni put je otvoren i siguran.
- Najčešće se koristi samošireći Ambu balon. (U bolnicama portabilni respirator u transportu).
- Ako je moguće, poželjno je imati izvor kisika i dodati ga insufliranom zraku. (Ambu balon ima priključak za kisik.)
- Pacijent se treba ventilirati frekvencom 12-16/min, volumenom od 500-800 ml.



The Original Ambu Bag