

OPĆA BOLNICA "PRIM.DR ABDULAH NAKAŠ"
SARAJEVO



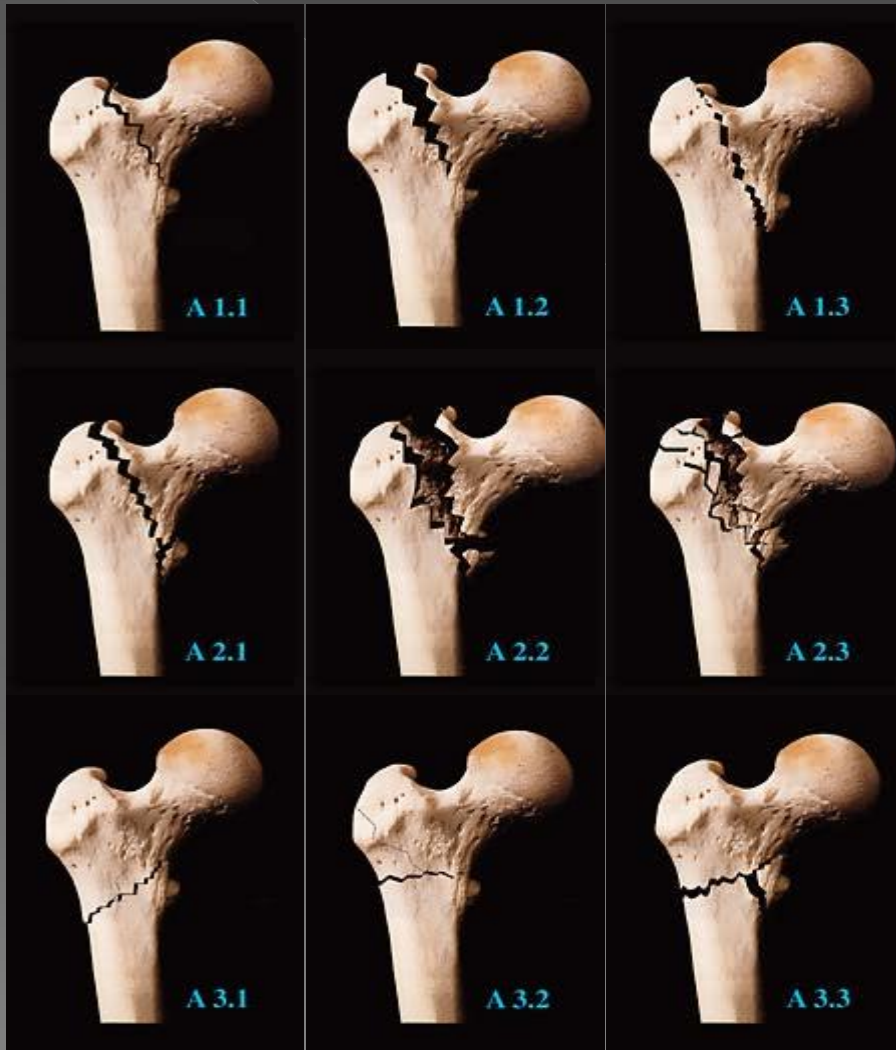
KOMINUTIVNI, PERTROHANTERNI, OSTEOPOROTIČNI PRELOMI FEMURA TRETIRANI PARCIJALNOM PROTEZOM

MR. SCI. MED.DR. TARIK MUHAREMOVIĆ
PRIM.DR.SCI.MED.ŠUKRIJA ĐOŽIĆ
PRIM. MR. SCI. MED.DR SEAD BAŠIĆ
PRIM.DR RAIB SALIHEFENDIĆ
PRIM.DR SREĆKO ĐIKIĆ
PRIM. DR. SAKIP KORAĆ
MR. SCI. MED.DR. HARUN ĐOŽIĆ
DR SEVERIN ŽUJO
DR MAHIR MORO

JAHORINA, SEPTEMBAR 2014

- Prelomi trohanterne regije najčešće nastaju kod osoba preko 65 godina starosti i postaju sve češći problem u Bosni i Hercegovini.
- Češći su od preloma vrata butne kosti, a bolesnici sa ovim prelomima zauzimaju oko 30 % posteljnog fonda ortopedskih ustanova.
- Pertrohanterni prelomi su praćeni velikom procentom smrtnosti i brojnim komplikacijama, zbog značajnog komorbiditeta kod ovakvih pacijenata.
- Metoda izbora je operativno zbrinjavanje ovakvih preloma.

AO-OTA klasifikacija trohanternih preloma



31A

A1: Trochanteric area fracture, pertrochanteric simple

31-A1.1 Along intertrochanteric line

31-A1.2 Through greater trochanter

31-A1.3 Below lesser trochanter

A2: Trochanteric area fracture, pertrochanteric multi-fragmentary

31-A2.1 With one intermediate fragment

31-A2.2 With several intermediate fragments

31-A2.3 Extending more than 1 cm below lesser trochanter

A3: Trochanteric area fracture, intertrochanteric

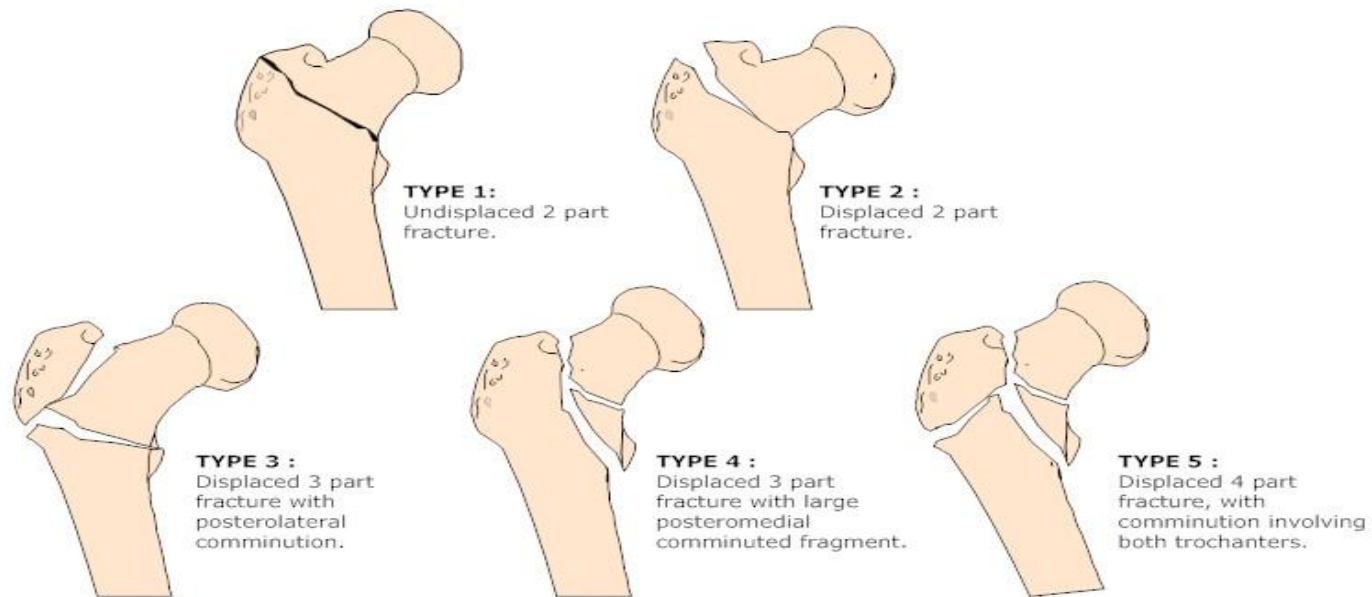
31-A3.1 Simple oblique

31-A3.2 Simple transverse

31-A3.3 Multifragmentary

Klasifikacija preloma po Evansu

Evan's Classification of Intertrochanteric Fractures



➤ Operativno liječenje pertrohanternih preloma se danas uglavnom sprovodi na nekoliko načina:

- ✓ DHS metodom
- ✓ Pomoću PFNA (proximal femoral nail)
- ✓ Osteosinteza sa kondilarnom pločom
- ✓ **Aloartroplastikom**

- Grupa autora iz Leuvena, Belgija koji su u periodu od 10 godina tretirali 324 pacijenata sa kominutivnim pertrohanternim prelomima femura hemiartroplastikom. Oni navode minimalan broj komplikacija (manje od 1 %), mnogo manje nego što je to bio slučaj sa drugim metodama (1).
- Autori iz Jiansua, Kina su tokom 4 godine tretirali 62 pacijenata sa nestabilnim intertrohanternim prelomima hemiartroplastikom. Zaključuju da je hemiartroplastika indicirana kod pacijenata preko 80 godina starosti sa intertrohanternim prelomima, a gdje je izražen komorbiditet u preoperativnom periodu (2).

1. Broos PL, Rommens PM, Deleyn PR, Geens VR, Stappaerts KH. Pertrochanteric fractures in the elderly: are there indications for primary prosthetic replacement? J Orthop Trauma 1991;5(4):446-5; 1762006 (Pubmed)
2. Bao NR, Zhao JN, Zhou LW, Zeng XF, Guo T Complications of bipolar hemiarthroplasty for the treatment of unstable intertrochanteric fractures in the elderly; Zhongguo Gu Shang, 2010 May; 23(5):329-31

- U sedam centara u Francuskoj (Lille, Toulouse, Strasbourg, Grenoble, itd.) je tokom 2009 godine rađena ogromna studija na 247 pacijenata sa pertrohanternim prelomima (31A1.2. i 31A1.3., 31A2 i 31A3 grupe.). Svi pacijenti su bili gerijatrijske dobi preko 75 godina. Od toga je 113 pacijenata tretira trohanternim nailom, a 134 pacijenata sa aloartroplastikom kuka. Rad je objavljen u Oktobru 2011 godine.
- Autori ne nalaze signifikantnu razliku između perioperativnog mortaliteta i generalnih komplikacija između dvije grupe. Klinički rezultati su u grupi pacijenata tretiranih aloartroplastikom bili bolji, a mehaničke komplikacije rijede. Također, navode da ovakve operacije treba da budu urađene od strane iskusnijih operatera, sa veoma pažljivo odabranom indikacijom za operaciju. Francuski autori sugeriraju upotrebu cementnih stemova, dual mobilnih inserta i acetabularnih implanta.



Orthopaedics & Traumatology: Surgery & Research Volume 97, n° 6S pages 95-100 (octobre 2011) Doi : 10.1016/j.otsr.2011.06.009 accepted : 14 June 2011

Trochanteric locking nail versus arthroplasty in unstable intertrochanteric fracture in patients aged over 75 years

P. Bonneville, D. Saragaglia, M. Ehlinger, J. Tonetti, N. Maisse, P. Adam, C. Le Gall French Hip and Knee Society (SFHG), Trauma Surgery Academy (GETRAUM)

^a Locomotor System Institute, Toulouse University Hospital Center, Purpan Traumatologic Orthopedics Unit, place Baylac, 31052 Toulouse cedex, France

^b Orthopedics and Sports Traumatology Academic Clinic, Grenoble University Hospital Center, hôpital Sud, 38130 Échirolles, France

^c Orthopedic and Traumatologic Surgery Dept, Hautepierre Hospital, 67098 Strasbourg cedex, France

^d Orthopedics-Traumatology Academic Clinic, Grenoble University Hospital Center, Hôpital Nord, 38700 La Tronche, France

^e Lille Regional University Hospital Center, Traumatology Dept, 59037 Lille cedex, France

Rezultati

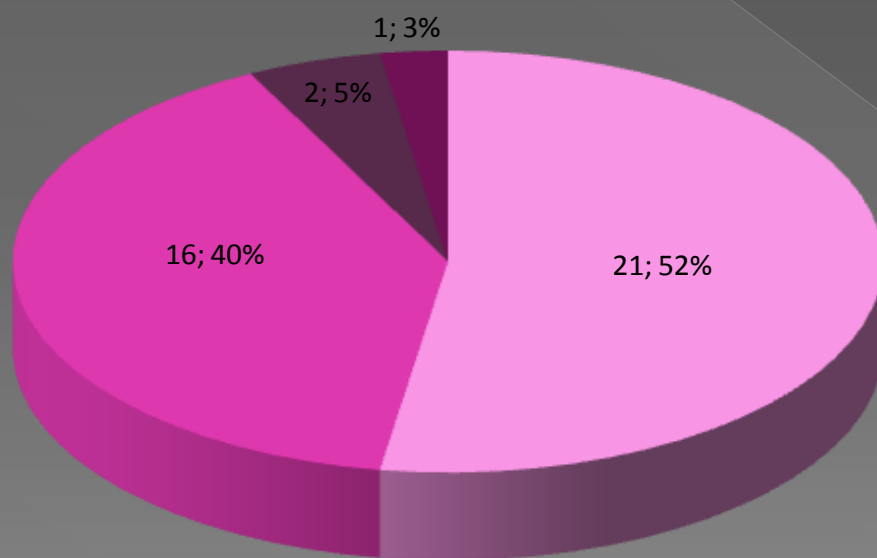
U periodu Januar 2011- April 2014 godine ukupno je u OBS operisano 40 pacijenta sa pertrohanternim prelomima femura, a koji su tretiranih sa parcijalnom protezom.

- Tretirani su pacijenti sa 31A1.2. 31A1.3. 31A2.1. 31A2.2. 31A2.3. 31A3.2. i 31A3.3 prelomima AO klasifikacije.
- Prosječna starost pacijenata bila je 83 godine. Medijan starosne dobi bio je od 67-98 godina.

- Prosječna dužina hospitalizacije bila je 25 dana, sa medijanom 10-61.
- Prosječna dužina postoperativnog oporavka bila je 17,08 dana, a medijan je bio 2-47 dana.
- Smrtnost nakon 1-4 godina bila je 32,5 % ili 13 pacijenata (u istraživanju provedenom u Francuskoj smrtnost je nakon tri mjeseca bila oko 21 %).

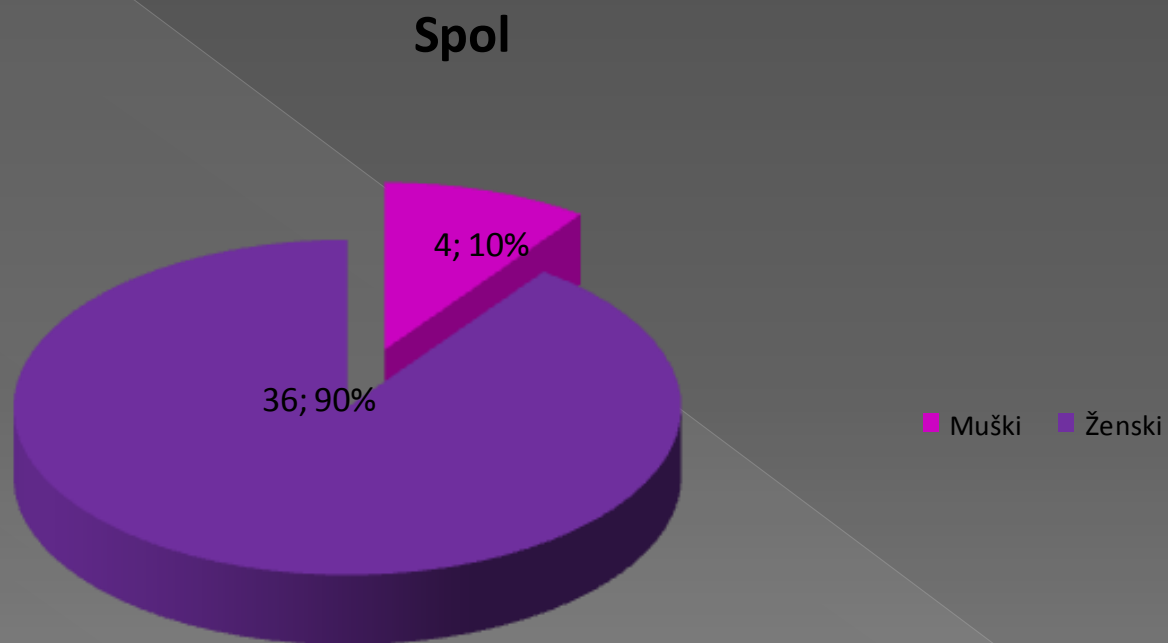
Operativna indikacija

Operativna indikacija



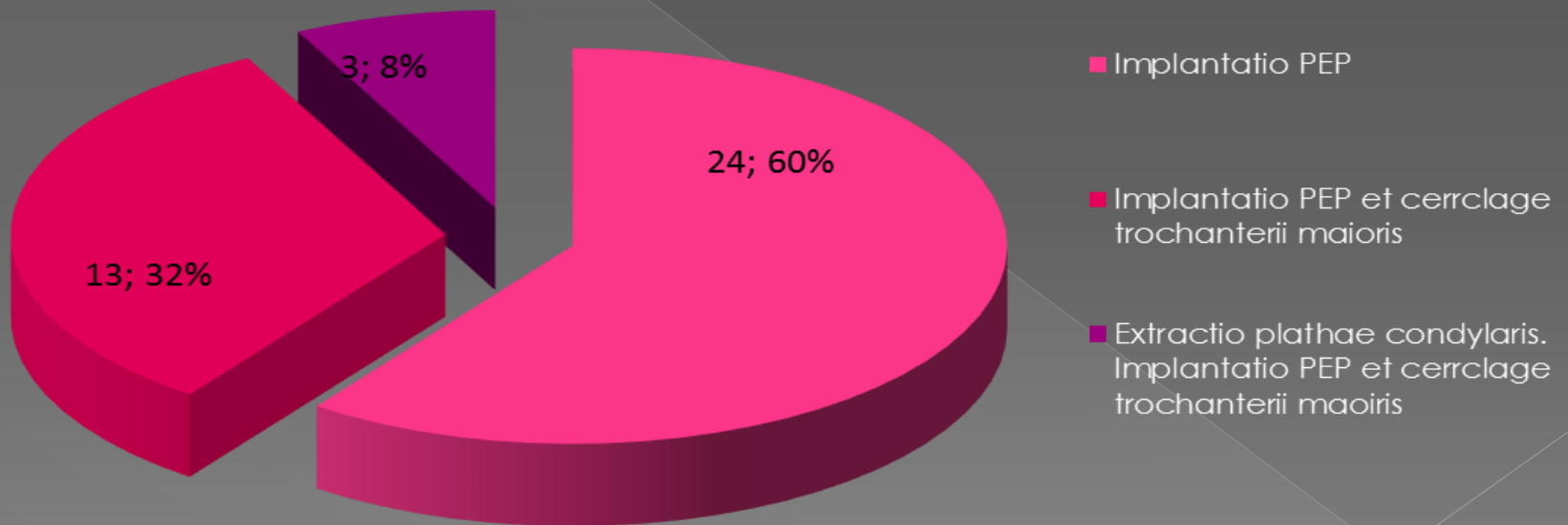
- Pertrohanterni prelom femura desno
- Pertrohanterni prelom femura lijevo
- Intertrohanterni prelom femura desno
- Intertrohanterni prelom femura lijevo

Spol operisanih pacijenata



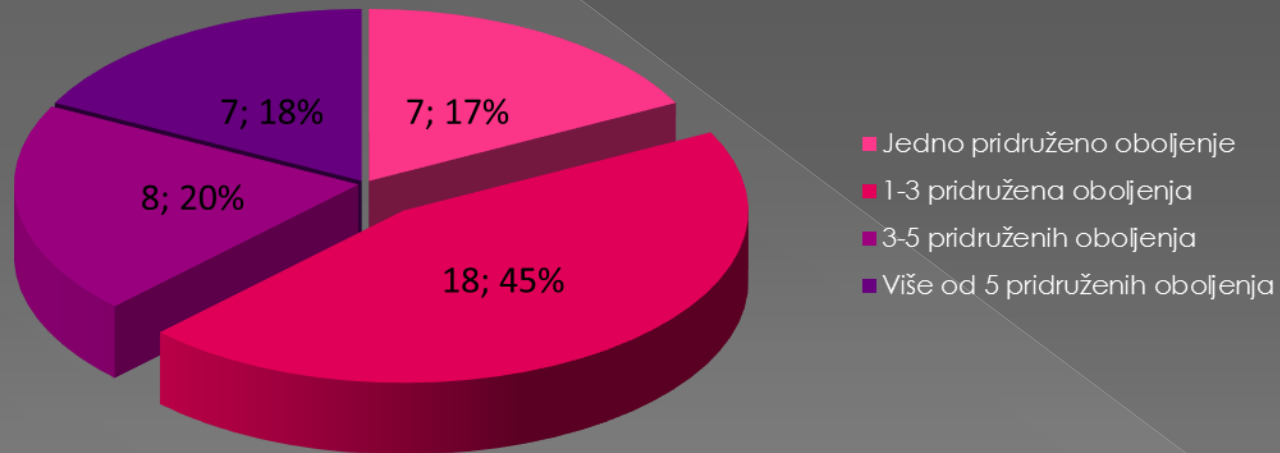
Vrsta operacije

Operacija



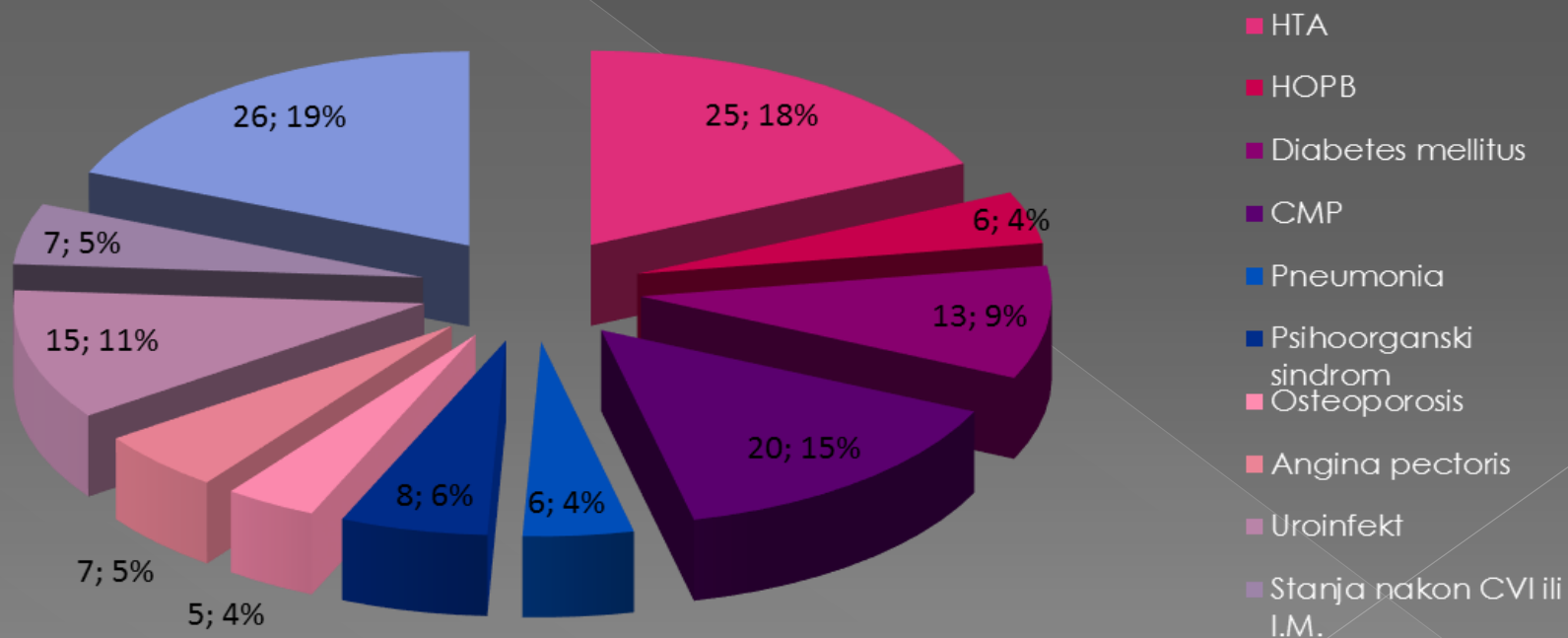
Komorbiditet

Komorbiditet



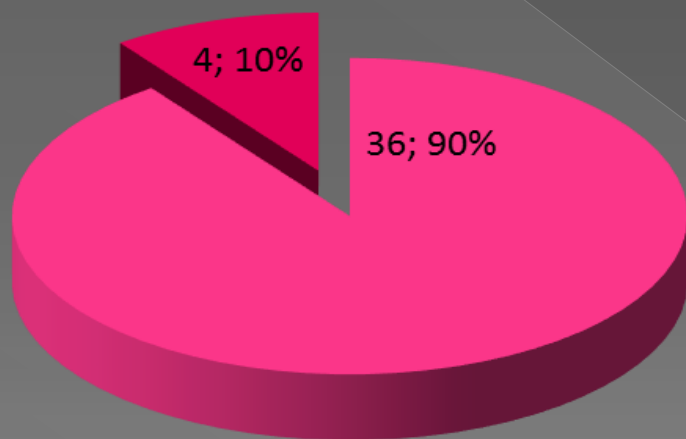
Pridružena oboljenja kod pacijenata

Pridružena oboljenja kod pacijenata



Ishod hospitalizacije

Ishod liječenja

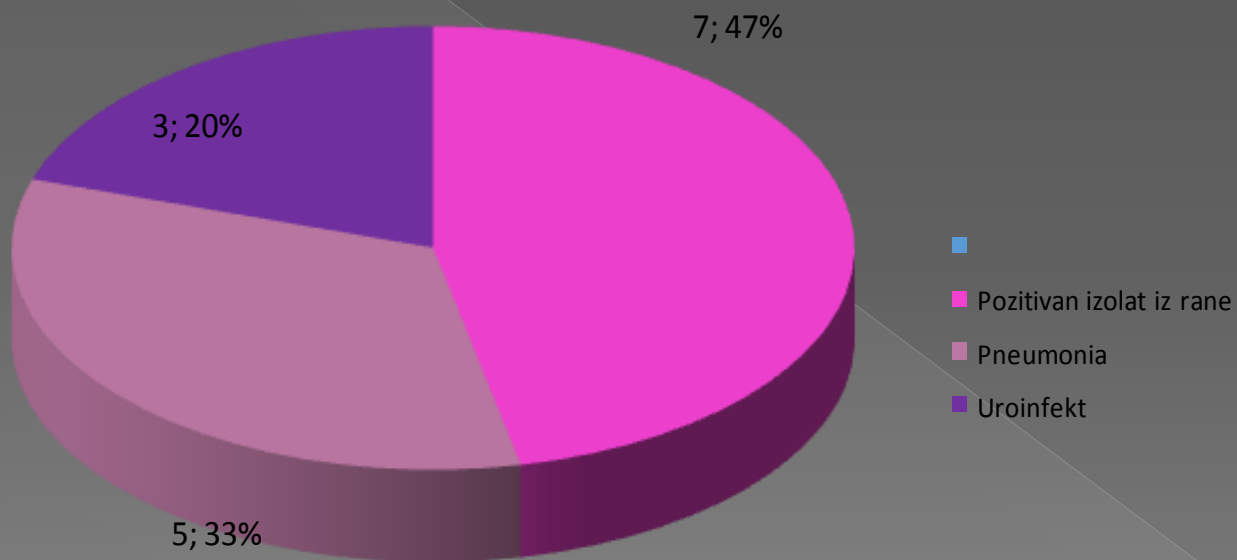


■ Izliječen, otpušten kući

■ Exitus letalis

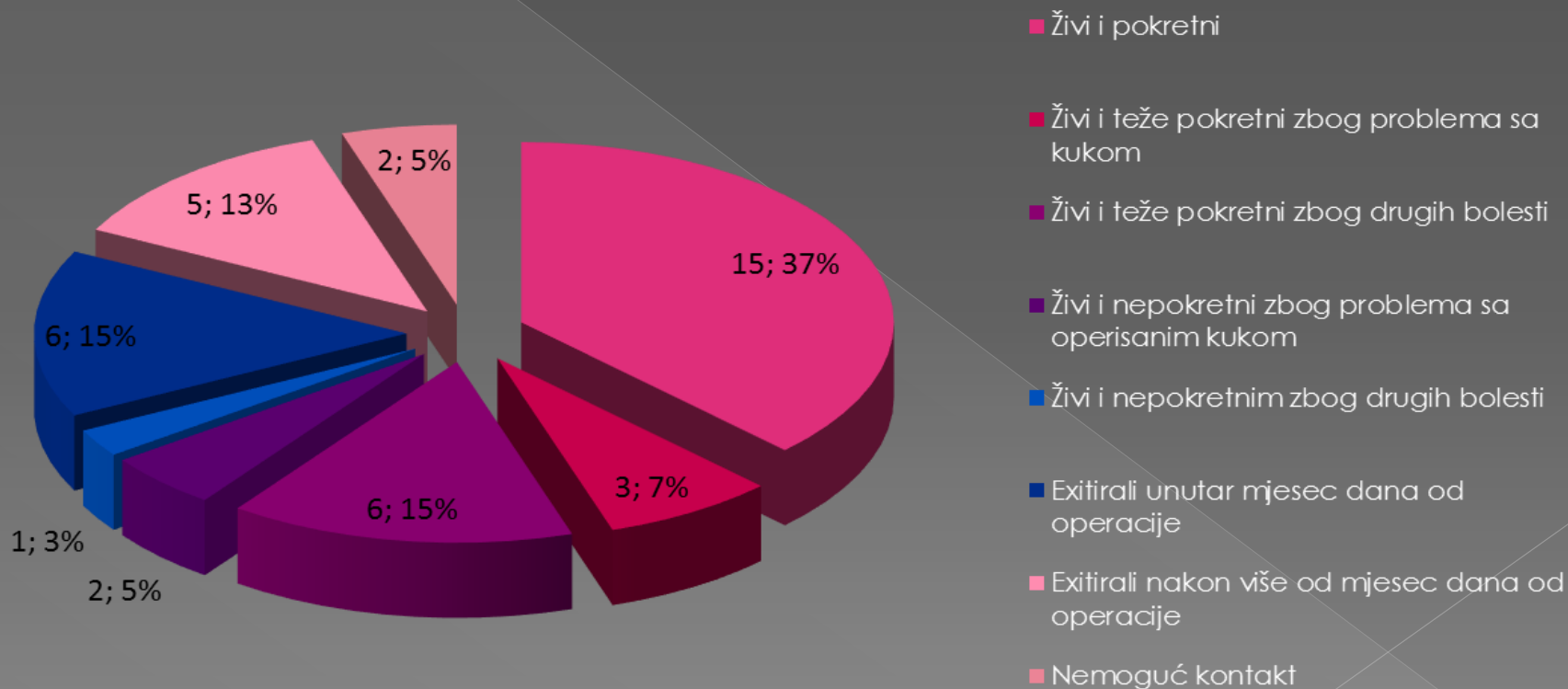
Postoperativne komplikacije

Postoperativne komplikacije liječenja



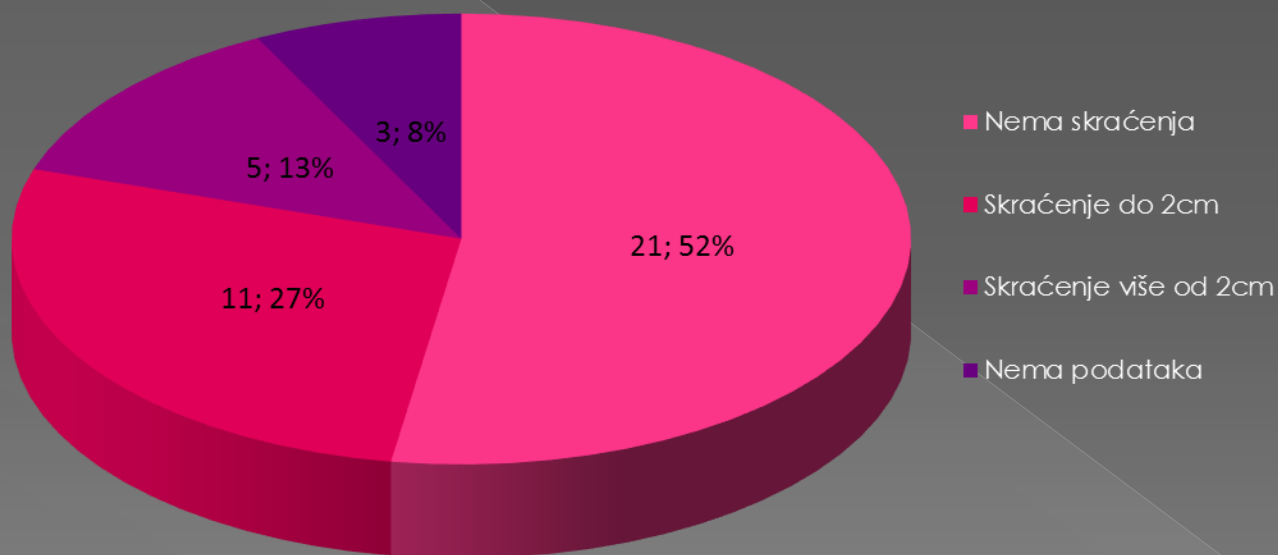
Sadašnje stanje operisanih pacijenata

Sadašnje stanje



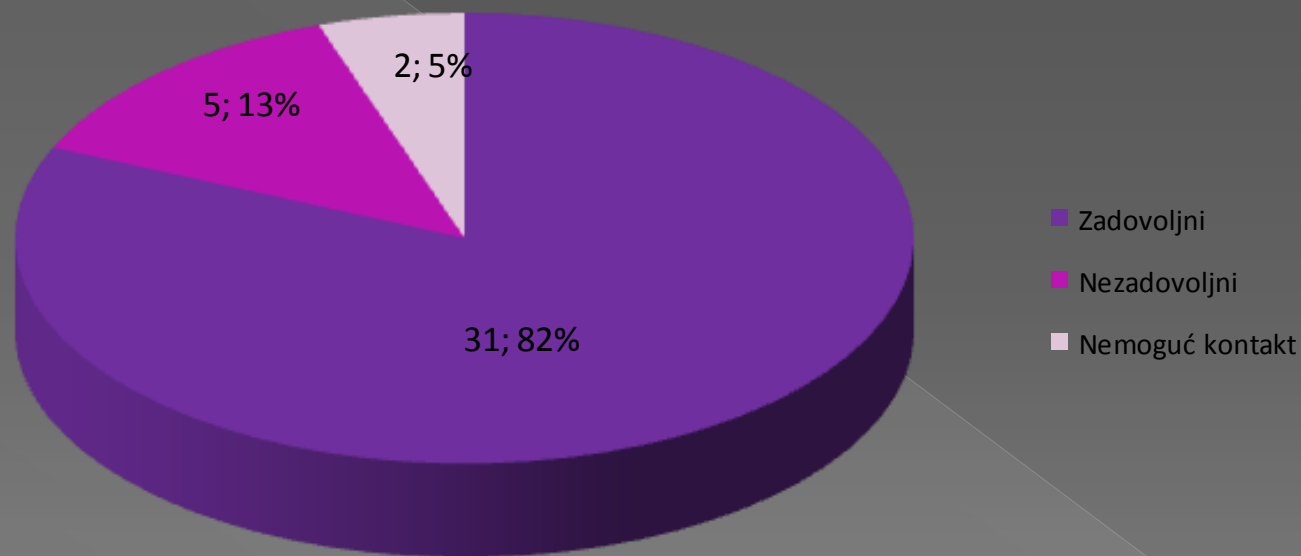
Dužina operisanog ekstremiteta

Skraćenje noge



Zadovoljstvo pacijenta i porodice liječenjem

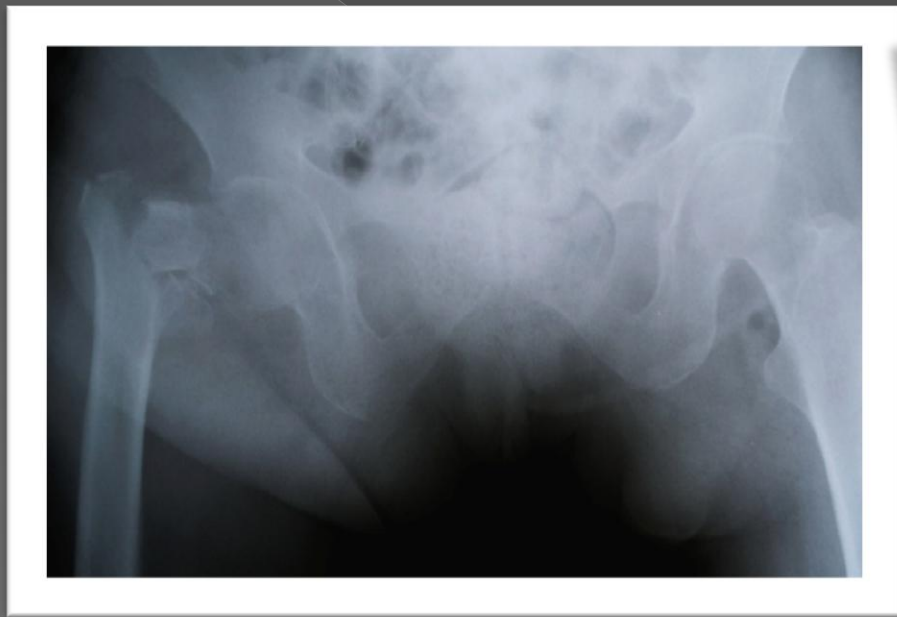Zadovoljstvo hospitalizacijom i tretmanom



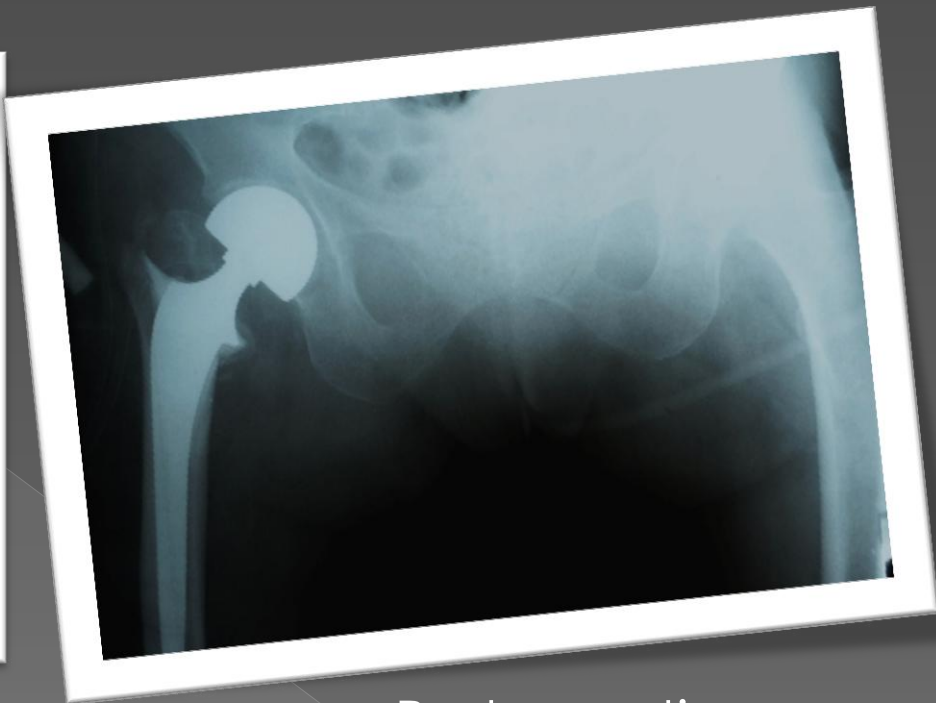
Cijenovnik

- ◉ Supernail Long- 930 BAM
- ◉ Austin Moore proteza-320 BAM
- ◉ **Parcijalna dvokomponentna proteza-480 BAM**
- ◉ DHS-300 BAM
- ◉ Kondilarna ploča-600 BAM

○ Pacijent A.F. 1931 god.

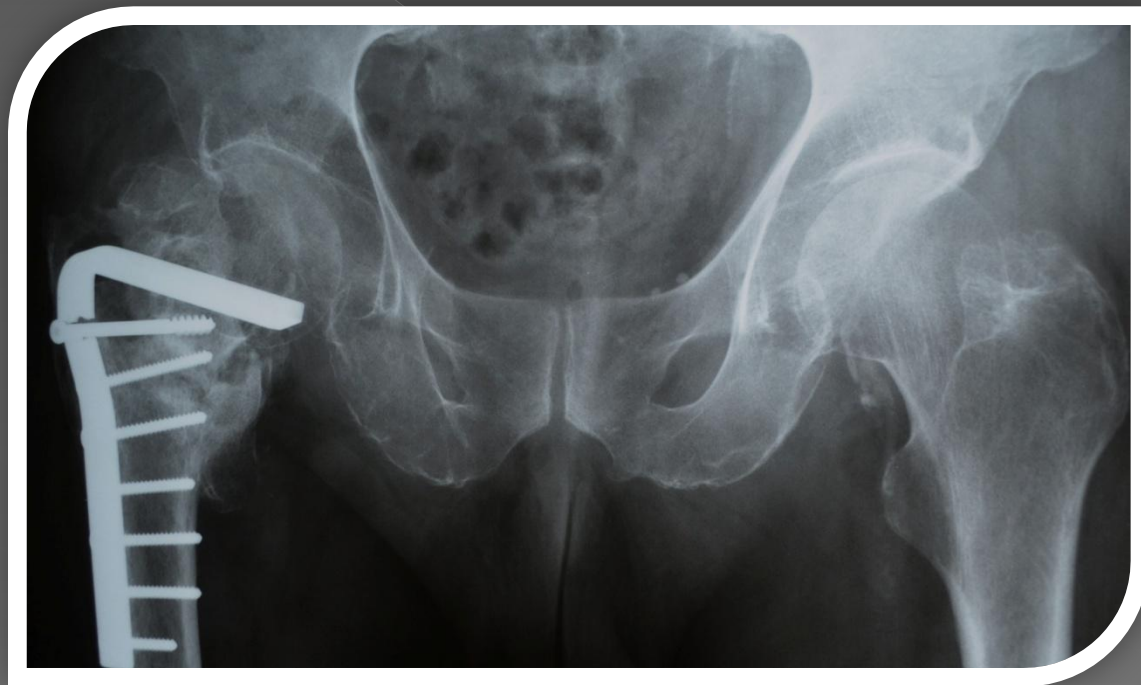

Preoperativno

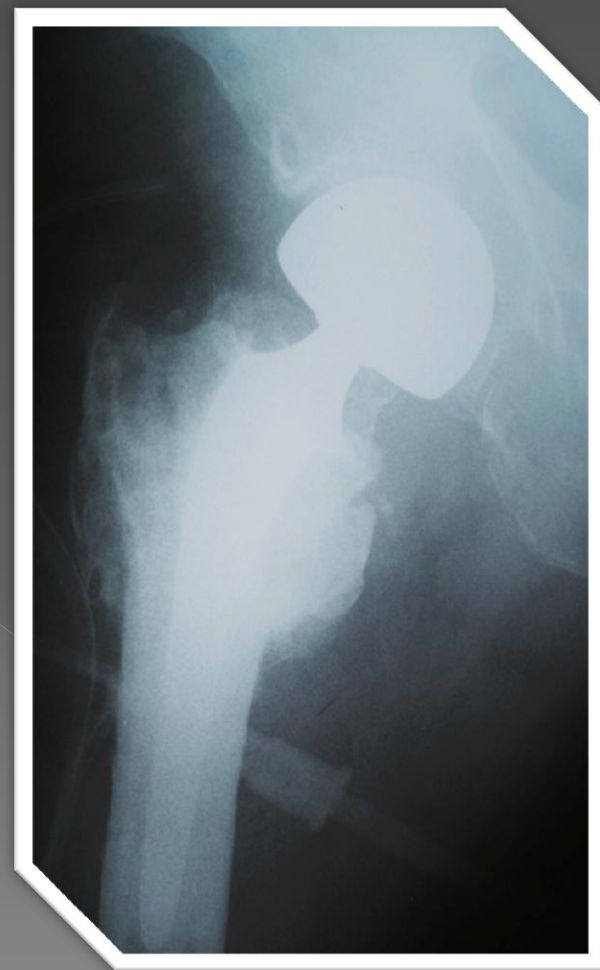

Postoperativno

Pacijent D.I. 1941 god.

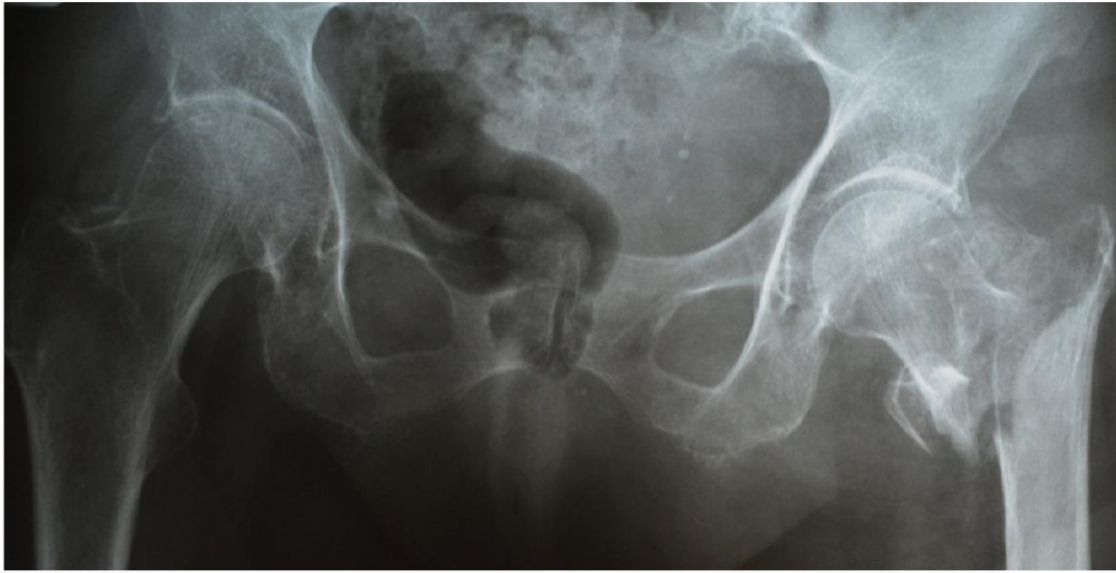


Preoperativno

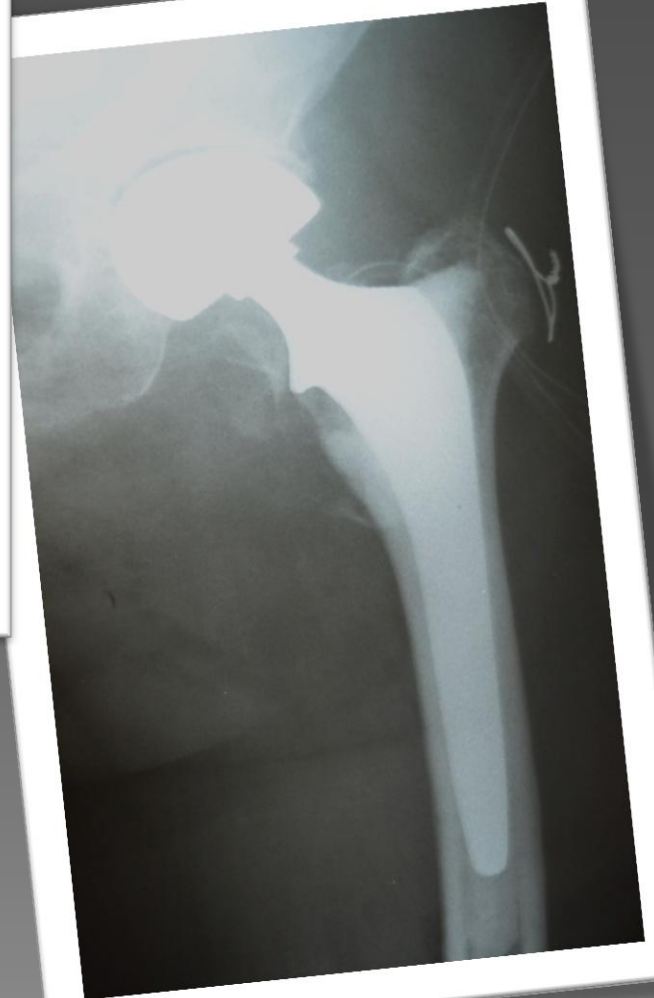

Postoperativno

○ Pacijent P.Lj. 1932 god.

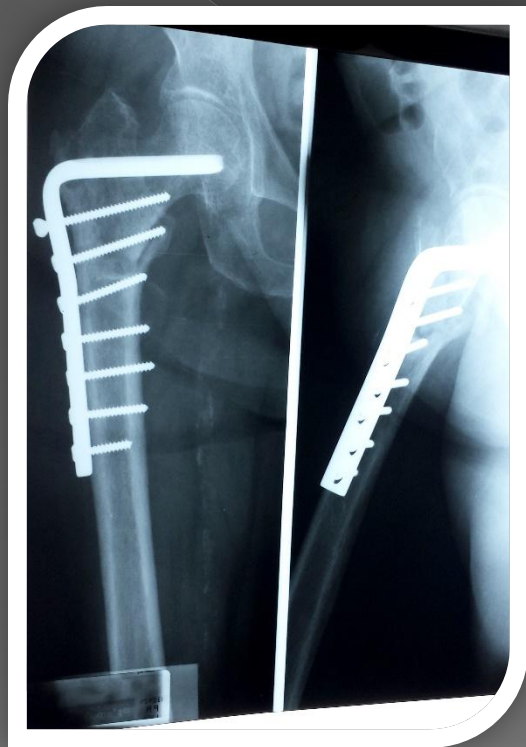

Preoperativno

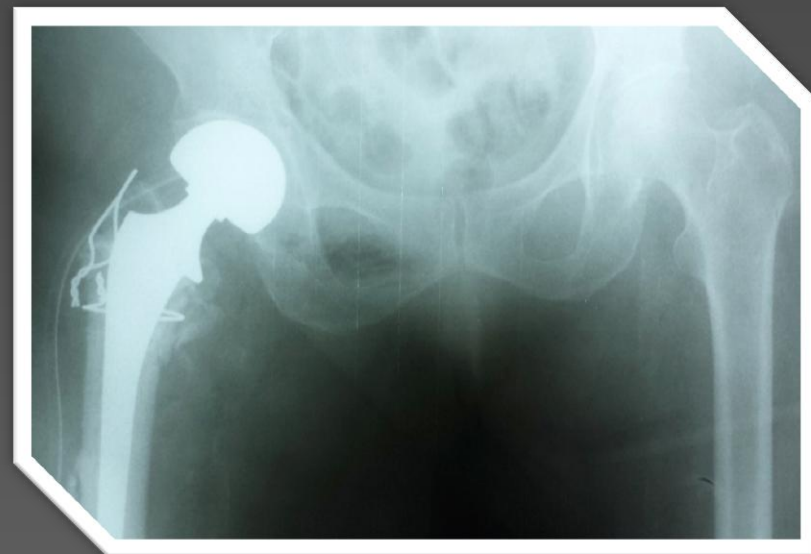


Postoperativno

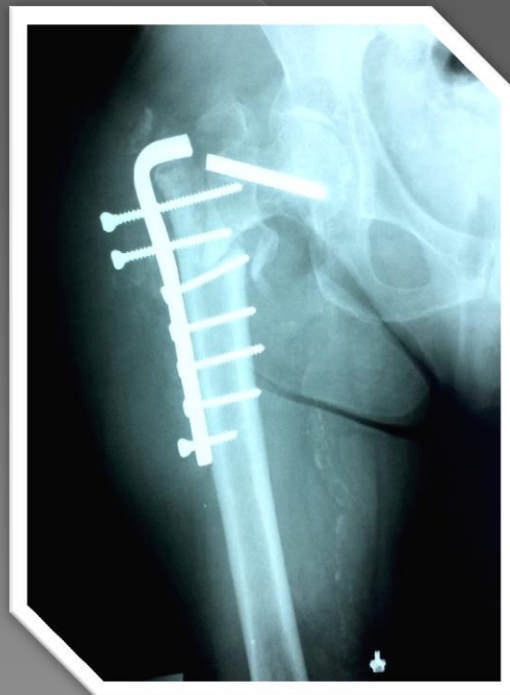
● Pacijent Z.Z. 1925 god



RTG nakon prve operacije

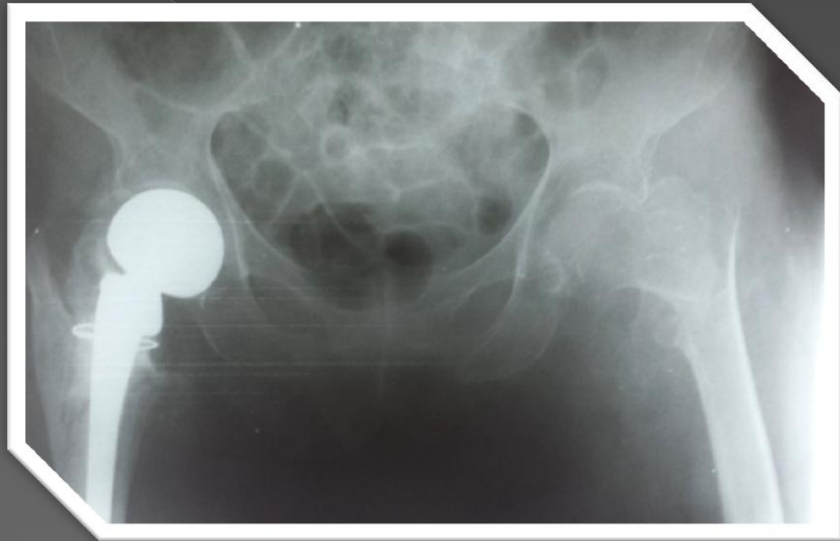


RTG nakon druge operacije

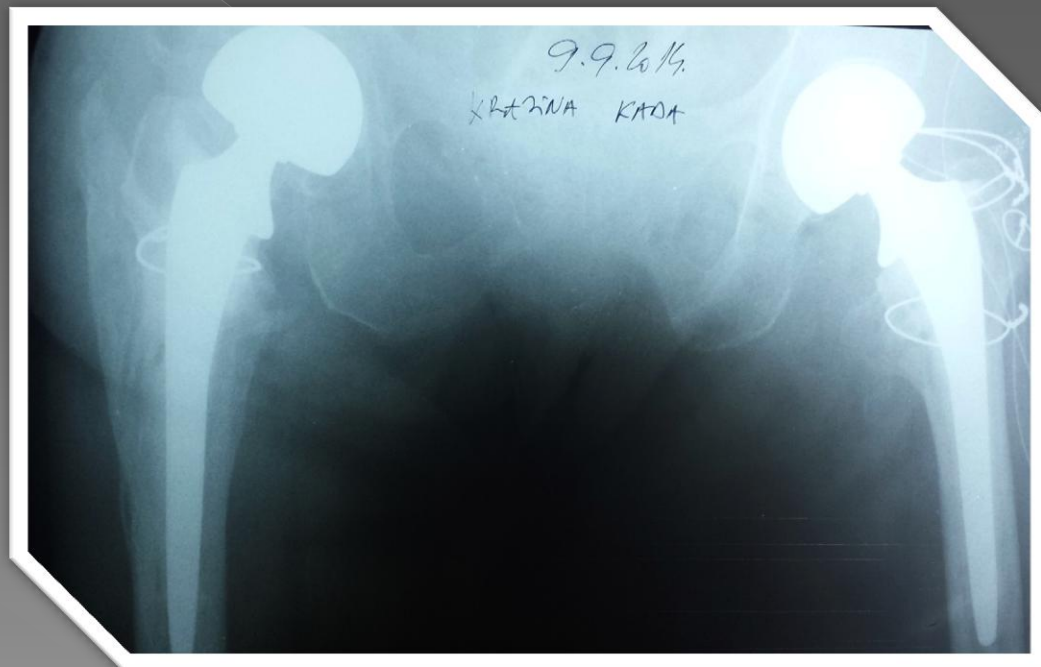


RTG nakon preloma ploče

○ Pacijent K.K. 1924 god.



Preoperativno



Postoperativno

Zaključci

- Mislimo da treba razmisliti o tretmanu pertrohanternih kominutivnih preloma parcijalnom protezom kod pacijenata koji imaju preko 75 godina starosti i/ili sa izraženim značajnim komorbiditetom.
- Metoda se pokazala efikasnom uz jasno postavljene indikacione granice, te uz polaganje puno pažnje na tehniku izvođenja operacije.
- Ovom metodom se obezbjeđuje brza vertikalizacija i mobilizacija pacijenata, što je vrlo često i uvjet za preživljavanje.

- Operacije kojima se tretiraju pertrohanterni prelomi artroplastikom trebaju biti izvedene od strane iskusnijih operatera.
- Indikacije za tretaman pertrohanternih preloma hemiartroplastikom su:
 - 1) starost preko 75 godina
 - 2) značajan komorbiditet
 - 3) nizak Parker skor preoperativno

HVALA NA PAŽNJI

